

투고일 : 2014. 8. 9

심사일 : 2014. 8. 9

게재확정일 : 2014. 9. 29

폐쇄성 수면 무호흡증의 외과적 치료 : 최신 경향

아주대학교병원 치과 구강악안면외과
송승일, 이호경

ABSTRACT

Surgical Management of Obstructive Sleep Apnea Syndrome: latest tendency

Oral and Maxillofacial surgery, Department of Dentistry, Ajou University Hospital
Seung Il Song D.D.S., M.S.D., Ph.D., Ho Kyung Lee D.D.S.

Obstructive sleep apnea syndrome(OSAS) is defined by total or partial collapse of the upper airway during sleep. In the presence of specific anatomic features, OSAS is potentially amenable to surgical treatment.

Initially, the only treatment available for these patients was a tracheotomy that bypassed the obstruction and resulted in a 100% cure. However, this was not readily accepted by most patients, and surgical methods other than tracheotomy were developed to successfully maintain adequate upper airway patency during sleep by comparing to postoperative polysomnography(AHI,RDI etc).

In this paper, I would like to provide an overview of some of the multilevel surgical techniques available for treating OSAS as well as the necessary preoperative considerations.

Key words : Obstructive sleep apnea syndrom, Surgical treatment, Level, Pharynx

Corresponding author

Dr. Seung Il Song, DDS, MSD, PhD.

Oral and Maxillofacial surgery, Department of Dentistry,

Ajou University Hospital, San 5 Woncheon-dong, Yeongtong-gu, Suwon, Gyeonggi, 443-721, Korea

Tel : +82-31-219-5869, Fax : +82-31-219-5329 E-mail : seungilsong@hanmail.net

I. 서론

현재까지 폐쇄성 수면 무호흡증(obstructive sleep apnea syndrom:OSAS) 치료를 위한 수많은 방법(treatment modalities)들이 보고되고 있다. 이 치

료 방법들은 비침습적(non invasive)인 행동 조절(behavior modification)과 야간에 사용하는 지속적 상기도 양압술(continuous positive airway pressure:CPAP)등에서부터 기도의 해부학적 구조를 바꾸는 침습적인(invasive) 치료에 이르기 까지 다

양하다. 외과적 치료 방법을 결정하기까지는 개개 환자의 해부학적 형태나 생리학적 요소 등을 고려해야 하기에 “복잡한 선택 및 배제의 연속적 과정”이라 할 수 있다. 즉 임상적 평가(clinical assessment), 환자의 선호도(patient preference), 질환의 심각성(disease severity) 등을 고려하여 사용 가능한 치료 방법들의 효용성(effectiveness)을 따져, 보다 나은 결과를 얻을 수 있도록 노력해야 한다. 한편 이는 바꾸어 말하면 너무도 많은 치료 방법(treatment option)과 지침(guideline)이 있기에 술자와 환자는 치료 방법을 결정하는데 있어 확신을 갖기 어렵고, 혼동을 하기 쉽다는 것을 의미하기도 한다¹⁾. 본 연구에서는 이렇듯 다양한 수술적 방법들에 대해서 소개하고 각 치료 방법들의 적응증(indication), 예후(prognosis), 합병증(complication), 고려할 점(perioperative consideration) 등에 대해서 문헌 고찰과 함께 논의하여 보다 더 나은 치료 방법에 대하여 알아보려고 한다.

II. 문헌 고찰

폐쇄성 수면 무호흡증(OSAS)의 효과적인 외과적 치료(surgical treatment)를 위해서는 상기도(upper airway)의 기능 저해(interfering function)를 일으키지 않는 범위 내에서 수정 가능한(collapsible) 연조직을 제거하도록 디자인 되어야 한다. 즉, 외과적 치료 목적(objects of surgical treatments)은 연조직에 의한 막힘이 없는(non collapsible) 기도 공간(airspace)를 확보하고 기도 저항(airway resistance)을 줄여서 정상적인 흡기 과정(inspiratory effort)에서 적절한 공기 흐름(airflow)이 유지되도록 하기 위한 것이다²⁾. 최근 10년간 폐쇄성 수면 무호흡증(OSAS)의 치료를 위한 수술 방법의 몇몇 외과적 발전(surgical advances)이 있었으며, 또한 폐쇄의 수준(levels of

obstruction)이 다양하게 보고되고 있기에, 다단계 치료(multilevel treatment)가 요구되고 있고 수술 전의 의사 결정(preoperative decision making) 과정도 이러한 폐쇄의 수준(levels of obstruction)을 고려한 수술법(Tale 1.)이 추천되고 있다.

1. 코 수준에서의 폐쇄시 치료 방법(Level of Obstruction :Nose)

다단계 치료(multilevel treatment)는 보통 구개나 편도(palate and tonsil), 하인두(hypopharynx) 부위를 포함하는 경우가 많다. 하지만 수면 중 비호흡의 중요성에 대해서는 이전의 연구에서도 보고되어 왔으며³⁾, 비폐색(nasal obstruction) 또한 폐쇄성 수면 무호흡증(OSAS)의 원인(pathogenesis)에 중요한 역할을 한다는 연구도 보고되었다⁴⁾. 비강(nasal airway)내 골성(bony), 연골성(cartilaginous), 혹은 과증식된 연조직(hypertrophied tissues)등에 의해 폐쇄가 일어나(symptomatic nasal airway blockage) 수면중 비호흡(nasal breathing)이 방해 받는 경우 시행하며, 수술 방법으로는 비중격이나 골성 조직의 재건 수술(septal or bony intranasal reconstruction), 비익 부위의 재건술(alar valve or alar rim reconstruction) 그리고 비갑개절제술(turbinectomy) 등이 있다⁵⁾. 비 재건술(nasal reconstruction)은 성공률(success rate)이 비교적 높고 술식이 용이하여 폐쇄성 수면 무호흡증(OSAS)이 비폐색(nasal obstruction)을 동반한 소견시 매우 중요한 치료 방법으로 알려져 있다. 하지만 비강(nasal airway) 수술(correction)후 항상 폐쇄성 수면 무호흡증(OSAS)이 개선되는 것은 아니며, 몇몇의 연구에서는 예상외로 술후 무호흡 저호흡 지수(apnea hypopnea index: AHI)가 악화되는 경우도 보고되고 있다. Friedman의 50명 비폐색 환자의 전향적 연구(prospective study)에 의하면⁶⁾,

98%의 환자에서 비호흡(nasal breathing)이 나아졌다는 주관적인 진술은 있었지만 수면다원검사(polysomnography)에서는 66%의 환자에서 특이할 만한 개선된 차이를 발견하지 못하였으며, 특히 AHI에서는 변화가 거의 없음을 알 수 있었다. 또한 26명의 비수술(nasal surgery)후 수면 호흡 장애(sleep related breathing disorders)를 평가한 Verse등의 연구에서도 위와 비슷한 결과가 보고되기도 하였다⁹⁾. 즉, 폐쇄성 수면 무호흡증(OSAS)의 치료 방법으로 비수술(nasal surgery)은 단독으로 시행시 그 효용(efficacy)면에서는 한계가 있음을 알 수 있다. 비수술(nasal surgery)은 지속적 상기도 양압술(CPAP)의 압력(pressure)을 줄이고, 적응력(compliance)을 높이는 장점이 있지만 단일 수준 치료(single level surgery)라는 한계점은 항상 유념해야 한다.

2. 구개 수준에서의 폐쇄성 치료 방법(Level of Obstruction :Palate)

폐쇄성 수면 무호흡증(OSAS)의 외과적 치료 방법 중 구개 수준(palatal level)의 수술로는 구개수구개인두성형술(uvulopalatopharyngoplasty:UPPP), 레이저구개인두수술(LASER assisted uvulopalatoplasty:LAUP), 고주파치료(radiofrequency surgery of palate:RF surgery), 구개 임플란트 식립술(palatal implant), 구개수 구개 피판술(uvulopalatal flap:UPF)등이 있다.

레이저구개인두수술(LAUP)은 1988년 Kamami가 코골이(snoring)나 폐쇄성 수면 무호흡증(OSAS) 환자를 대상으로 구개수(uvula)와 연구개(soft palate) 부위에 CO2 LASER를 적용하면서 처음 시작하였고⁸⁾, 초기에는 주로 코골이(snoring)의 치료에 적용하다가, 이후 구개 후 폐색(retropalatal obstruction)에 의한 폐쇄성 수면

무호흡증(OSAS)에 구개수구개인두성형술(UPPP)의 대안(alternative)으로 제한적으로 사용되기 시작하였다⁹⁾. 이 수술은 연구개를 뻣뻣해지게(stiffen)하여 구개후 기도(retropalatal airway) 공간을 전후방(anteroposterior)으로 넓히는 효과로 증상 완화를 기대하는 술식이다. 폐쇄성 수면 무호흡증(OSAS)의 경우에는 만족할만한 성공율을 보여주지는 못했지만, 코골이(snoring) 환자에서는 보다 높은 성공율이 보고되고 있으며, 구개수구개인두성형술(UPPP)에 비교하여 침습도가 낮기에(less invasive) 합병증 발생 비율은 낮게 보고되고 있다¹⁰⁾. 고주파치료(RF surgery)는 보다 덜 침습적인 치료 방법을 고안하던 중, 1998년 온도 조절 고주파 치료법(temperature controlled radiofrequency volumetric tissue reduction: RFTVTR or somnoplasty)이 처음 소개되어 사용하기 시작하였다¹¹⁾. 연조직의 온도 조절 고주파 치료(RFTVTR)는 주로 습관적 코골이(habitual snoring)에 사용되고 있으며¹²⁾, 여러 연구 결과에서 LASER 치료법에 비해 온도가 낮아 보다 안전한, 코골이(snoring) 개선을 위한 효과적인 치료법으로 보고되어¹³⁾ 구개 수준(palatal level)의 수술법중 제한적으로 사용하고 있다. 적응증(indication)은 레이저구개인두수술(LAUP)과 비슷하며, 그 기전은 열적 효과(thermal effect)로 반흔 수축(scar contracture)과 섬유화(fibrosis)를 통해 구개부위가 팽팽하게 당겨져 구개 후(regropalatal)부위의 공간 확보를 얻는 것이다¹⁴⁾. 치료 결과는 레이저구개인두수술(LAUP)과 마찬가지로 폐쇄성 수면 무호흡증(OSAS)의 경우보다는 코골이(snoring) 환자에서 보다 높은 성공율이 보고되고 있으며, 특히 경도(mild)의 폐쇄성 수면 무호흡증(OSAS)시 연구개(soft palate)에 시행하는 단일 단계 방법(single stage approach)으로는 그 효과가 별로 없어 추천되지는 않는다¹⁴⁾. 구개 임플란트 식립술(palatal implant)은 간단하고, 국소마취하 외래에서 시행할 수 있는(office based procedure)

최소 침습적인 술식이다. 주로 경증의 폐쇄성 수면 무호흡증(OSAS) 환자나 심한 코골이(socially disruptive snoring) 환자에게 사용하며, 다른 연구개 수술과 마찬가지로 반흔 수축(scar contracture)을 통하여 연구개 부위를 뻣뻣하게(stiffening) 하는 효과를 기대한다¹⁵⁾. 수술 방법(pillar implant procedure)은 주 입 기(applicator)를 사용하여 연구개(soft palate) 부위부터 접근하며, 기구의 끝(applicator tip)부위가 연조직 자입 시작부위에 적절히 위치했는지 확인하여 임플란트가 연구개(soft palate)를 우회(bypass)하지 않도록 주의해야 한다. 구개 임플란트(palatal implant)는 보통 3개를 식립하며, 주의해야 할 사항은 임플란트가 가급적 경구개와 가까워야 한다는 것이며 3개의 임플란트간 간격도 가급적 가까워야 한다는 것이다. 보통 2~3mm 정도의 간격이 추천된다. 수술 후 임상적 개선 효과는 주관적인 성공률(subjective success) 89.4% 까지 보고되기도 하였고, 수면 상태(snore levels)나 무호흡 저호흡 지수(AHI)의 개선된 결과가 보고되기도 하였다¹⁶⁾. 하지만 1년 이상 장기 경과 관찰시 재발하는 경향이 보이며, 특히 다단계 치료(multilevel treatment)가 필요한 군(group)에서 단일 치료(single treatment)로 시행된 경우에는 8개월 이내 비교적 높은 재발율이 보고되기도 하였다¹⁷⁾. 적절한 환자 선택(proper selection criteria)은 필수적이며, 임플란트의 고비용(개수당 200 \$ 이상)도 치료 방법 결정시 주요한 고려사항이 될 수 있을 것이다¹⁶⁾. 구개수구개인두성형술(UPPP)은 폐쇄성 수면 무호흡증(OSAS)이나 코골이(snoring) 환자에게 시행하는 수술중 가장 많은 구개 수준(palatal level)의 연조직 수술로 알려져 왔다. 1964년 Ikematsu는 습관적 코골이(habitual snorers) 환자를 조사한 결과, 91%에서 구인두(oropharyngeal)의 크기가 더 작고, 연구개(soft palate)의 길이가 보다 더 긴것을 알 수 있었고 이를 바탕으로 코골이(snoring)의 증상 개선을 위해

구개 주름(palatal folds)이나 구개수(uvula) 부위의 과도한(excessive) 연조직을 제거하는 수술법을 고안하였다¹⁸⁾. 이후 1980년대 초기에 Fujita 등¹⁹⁾과 Simmons²⁰⁾등에 의해 대중화되기 시작하였고, 구개수구개인두성형술(UPPP)이라 명명하였다. 구인두 폐색(oropharyngeal obstruction)이라는 목적은 Ikematsu¹⁸⁾와 동일하였으나, 보다 효과적인 증상 개선을 위해 구개수(uvula) 절제외에도 편도선·아데노이드 절제술(tonsillectomy and adenoidectomy)을 병행하거나 측인두벽(lateral pharyngeal wall)에서 연구개(soft palate)를 따라 8에서 15mm 정도 추가적인 점막 절제를 하는 변형된 수술 방법을 제안하기 시작하였다. 환자나 술자에 따라 다양한 수술법(surgical technique)이 있으나 구개수구개인두성형술(UPPP)의 기본 목적(basic goal)은 구개 길이 감소(shorten the palate) 및 이로 인한 후방 기도 공간 확보(widen the posterior airway space)로 같다²¹⁾. 결과는 폐쇄성 수면 무호흡증(OSAS)이나 코골이(snoring) 환자의 거의 대부분의 경우에서 수술 후 증상의 개선되었음을 보고한 바 있지만, 수면 다원 검사(polysomnography)에서 확인한 객관적인 개선 결과가 나온 경우는 41%에서 66%에 지나지 않았다고 알려져 있다^{22), 23)}. 구개수구개인두성형술(UPPP)은 연구개(soft palate) 수준(level)에서의 수술이기에, 하인두(hypopharyngeal)와 혀의 기저부(base of tongue) 부위 폐색(obstruction)의 치료로 적절하지는 않다. 즉, 대부분의 환자는 한 부위 이상 폐색(obstruction)이 나타나기에 단독 수술(single surgery)로는 그 경과가 그리 좋지는 않다고 보고되고 있다²⁴⁾. 반면, 수술 전 평가(presurgical evaluation)시 연구개 및 편도(soft palate/tonsil)에 국한된 폐색(obstruction)의 경우에 있어서는 폐쇄성 수면 무호흡증(OSAS) 수술의 성공률이 90% 정도로 나타난 연구 결과도 있기에, 적응증(indication)을 충분히 고려하여 제한적으로 사

용한다면 효과적인 술식이 될 수 있다²⁵⁾. 외래에서 국소마취하 자주 시행하는 술식인(office based procedure) 구개수 구개 피판술(uvulopalatal flap:UPF)은 연구개(soft palate)를 짧고(shorten), 팽팽해지게(tighten)하여 후구개부위(retropatatal) 상기도 개방성(upper airway patency)을 증가시키기 위해 시행한다²⁶⁾. 즉, 구개수(uvula)를 재위치 시키고(repositioning), 안정화 시켜(stabilization) 후구개부위(retropatatal) 기도 공간을 넓혀주는데, 연구개(soft palate)를 뻣뻣하게하는(stiffen) 역할은 구개 임플란트 식립술(palatal implants) 만큼 효과적이지는 않아서²⁷⁾ 단독으로 시행하기 보다는 다른 경.연조직 수술과 동반하여 시행하는 경우가 많다. Powell에 의해 시작²⁸⁾된 이 술식은 UPPP와 비슷한 해부학적 결과가 나타나지만 수술 후 통증(postoperative pain)이 적고, 연인두폐쇄부전(velopharyngeal insufficiency)이 나타날 가능성이 비교적 낮으며, 이물감으로 인한 불편감도 적다고 보고되고 있다²⁹⁾. 문헌상(in literature) 보고된 단기간(short term) 예후는 수술 3~12개월후 52%에서 100%가까이 증상 개선이 나타난 연구 결과가 있다^{30, 31)}. 50%이상 AHI가 감소하는 성공적인 결과는 69.9%로 나타났고, 수술 후 AHI는 대부분 시간당 20회 미만으로 나타났다. 이러한 단기간 예후는 양호하다는 연구 결과가 많지만 장기(long term) 경과 관찰시에는 그 결과가 상이할 수 있다. Jason 등은 초기의 64%의 성공률이 43명 환자의 4~8년후에는 48%까지 그 성공률이 감소함을 보고한 바 있다³²⁾. 따라서 장기(long term)의 수술 후 경과 관찰은 재발(relapse)여부를 판단하는데 있어서 중요하다고 할 수 있다.

3. 하인두 수준에서의 폐쇄시 치료 방법 (Level of Obstruction :Hypopharynx)

하 인 두 (hypopharynx) 부 위 의 폐 색

(obstruction)을 해결하는데는 혀 부위에 시행하는 술식과 혀의 기저부 수술(tongue procedure and base of tongue surgery), 설골 현수법(hyoid suspension) 등의 방법이 있다. 혀에 행하는 술식(tongue procedures)은 하악골(mandible)과 상악골(maxilla)을 포함하는 수술과 동시에 시행하는 경우도 있고, 악안면 수술(maxillofacial surgery) 어려울 경우엔 다른 연조직 수술과 시행하거나 단독으로 시행하며, 수술 방법에 따라 다양한 술식이 있다. 레이저를 이용한 혀 절제술(LASER midline glossectomy:LMG)은 혀의 후방부위(retroglossal area) 폐색(obstruction)을 줄이는데 유용하며, 구개수구개인두수술(UPPP)과 같이 시행한 경우에는 보다 더 양호한 결과가 보고되었다³³⁾. 하지만 수술후 출혈(postoperative bleeding), 연하통증(odynophagia), 발음의 변화(alterations in speech) 등과 같은 합병증이 발생 가능하기에 오늘날 널리 사용되지는 않고 있다. 온도 조절 고주파 혀 기저부 축소법(temperature controlled radiofrequency tongue base reduction)역시 혀의 후방부위 폐색(retroglossal obstruction)을 줄이기 위해 사용된다. 합병증으로는 혀의 농양(tongue abscess), 부종이나 국소적 궤양(ulceration)을 동반한 일시적 통증(temporary pain)이 보고되고 있다. 초기의 연구에서는 AHI가 39.6/hr에서 17.9/hr으로 개선됨이 나타났지만 장기 경과 관찰(long term follow up)시에는 AHI가 28.7/hr로 다소 재발(relapse)하는 양상을 보였다³⁴⁾. 이 술식은 단독으로 사용하는 경우는 드물며 주로 다른 수술에 동반하여 부수적으로 시행하는 경우가 많다. 이 술식은 첫번째 수술후, 재발 양상을 고려하여 추가적인 재수술을 시행하는 경우가 많다³⁵⁾. 부분 혀 절제술(partial resection of the tongue)은 1992년 Woodson 과 Fujita에 의해 처음 알려졌고 구개수구개인두수술(UPPP)이 실패한 환자를 대상으로 수술하기 시작하였다. 시행 초기 단

기간의 개선 효과는 12명의 환자중에서 75%까지 보고되기도 하였다³⁶⁾. 부분 혀 절제술(partial resection of the tongue)은 다른 수술들(minimally invasive tongue base surgery)에 비해 구인두(oropharyngeal)를 확실히 넓히는 생리적인(physiological) 특성이 있기에 성공률이 비교적 높으며, 장기간의 경과 관찰시에도 양호한 예후를 보고하는 연구 결과도 보고된 바 있다³⁷⁾. 하지만 혈관과 신경(lingual arteries and nerves)에 손상을 줄 수 있고, 출혈(bleeding) 가능성이 높고, 기도 문제(airway)를 일으킬 수 있는 가능성도 비교적 높아 현재 흔히 사용되지는 않고 있다. 설골 현수법(hyoid suspension)은 설골(hyoid bone)을 전방으로 당겨(anterior traction) 혀의 후방 공간(retrolingual space)을 넓히는 작용을 한다. 즉, 갑상 연골(thyroid cartilage)의 상부 변연(superior margin)을 영구적으로 봉합(permanent sutures)함으로써 견고히 유지가 되게 하여 설골(hyoid bone)을 전하방(anteroinferiorly)으로 재위치(repositioned)시키며, 이는 혀의 기저부(base of tongue)가 후방으로 이동(posterior movement)하는 것을 막아준다²⁾. 설골의 하방 이동(inferior displacement)은 일시적인 효과(incidental effect)로 알려져 있다. 중등도에서 심한 OSAS 환자 중 거대설(macroglossia)의 증상이 없는 혀의 부위가 가장 주요한 폐색(obstruction) 공간일 경우 주로 적용된다³⁸⁾. 설골 현수법(hyoid suspension)은 다단계 폐색(multilevel obstruction)이 있는 환자의 단일 치료법(single modality treatment)으로는 효과가 적다. 단일 방법(single procedure)으로 성공률은 보고된 바에 따르면 17%에서 78%까지이다^{39~41)}. 바람직한 결과를 얻기 위해서는 다른 폐색부위(other areas of obstruction)를 치료할 수 있는 추가적인 방법(additional procedures)이 요구된다⁴²⁾. 수술 후 통증(postoperative pain)은 UPPP에 비하여

비교적 낮다고 알려져 있고, 잠재적 합병증(potential complications)으로는 혈종(hematoma formation), 기도내 출혈(bleeding into the airway) 일시적 연하 곤란(dysphagia) 등이 있다. 봉합한 부위에 감염의 소견이 있다면 재수술 후 제거해야 하는 번거로움도 있을 수 있다^{40, 41)}.

4. 악연면 수술 (Maxillofacial Surgery)

악연면 수술(maxillofacial surgery) 역시 다단계 치료(multilevel treatment)의 한 부분이지만 앞의 연조직 수술(soft tissue surgery)들과 구분을 하기 위한 경조직 수술(bone surgery)로 따로 분류하여 언급하고자 한다. 폐쇄성 수면 무호흡증(OSAS) 치료를 위한 악연면 수술(maxillofacial surgery)로는 이부 전진술(genioglossus advancement)과 상·하악 전진술(maxillomandibular advancement)가 있다. 이 설근(genioglossus muscle)은 대표적인 인두 확장근(pharyngeal dilator muscle)으로 이 근육이 망가질(collapse) 경우 하인두 폐색(hypopharyngeal obstruction)이 발생하기 쉽다. 이부 전진술(genioglossus advancement)은 이 설근(genioglossus m.)과 이 설골근(geniohyoid m.)의 부착(attachment)부위인 하악의 이부 결절(genial tubercle)을 직사각형 모양의 골절단술(rectangular mandibular osteotomy)을 통해 전방 이동시키는 술식이다. 하악골의 직사각형 모양의 조각(rectangular piece of bone)은 근육이 붙은(muscular attachment) 채로 전진 위치하며(advanced), 회전되어(rotated) 다시 뒤로 이동(prevent retraction)하는 것을 막는다. 골 절편을 안정화(stabilization)시키기 위해 나사로 고정하기도 한다. 이에 따라 부착된 이설근(genioglossus m.)도 앞으로 당겨져 하인두 부위(hypopharyngeal area)의 공간이 넓어지게 된다

43, 44). 초기에는 이부 전진술(genioglossus advancement)과 더불어 설골 전진술(hyoid advancement)도 같이 시행하는 경우가 많았다. 즉, 설골(hyoid bone)의 하방 근육 부착 부위(inferior muscular attachment)를 박리(release)하여 하악 전방 부위에 봉합하거나 나사로 고정하여 하인두 폐색(hypopharyngeal obstruction)을 개선시키기도 하였고, 후에 이 술식은 갑상 연골의 상연(superior border of the thyroid cartilage)에 고정하는 방법으로 변형되기도 하였다⁴⁾. 적응증은 측모 두부 방사선 계측 사진(lateral cephalogram) 상 혀의 기저부(base of tongue) 수준(level)에서 10mm 미만의 좁은 후방 기도 공간(posterior airspace)이 있는 경우, 하악골과 갑상선간의 거리(mandible to thyroid distance)가 20mm 이상 긴 경우, 하악골 성장 부족(mandibular deficiency)이 있거나 비인두경검사

(nasopharyngoscopy)상 혀 기저부가 돌출되거나 거대설이 있는 경우 등이다⁴⁵⁾. 최근 미국수면의학회(American Academy of Sleep Medicine: AASM)에서는 폐쇄성 수면 무호흡증(OSAS)의 외과적 치료 권고안(practice parameters)으로 이부 전진술(genioglossus advancement)이나 설골 전진술(hyoid advancement)에 대한 언급이 없다. 대신 다단계 치료(multilevel or stepwise surgery) 방법을 강조하고 있는데, 구개수구개인두수술(UPPP)의 치료가 실패한 상기도(upper airway)의 다양한 부분(multiple sites)이 좁아진 환자의 경우라면 특히 이러한 방법으로 고려해야 한다⁴⁶⁾. 이부 전진술(genioglossus advancement)도 단독으로 사용하기 보다는 다른 수술법과 병용하여 사용하는 방법이 보다 더 추천된다. 상,하악 전진술(maxillomandibular advancement)은 폐쇄성 수면 무호흡증(OSAS)의 외과적 치료 방법(surgical procedure)

Table 1 Surgical options for treatment of Obstructive Sleep Apnea Syndrome(OSAS)³⁵⁾

Level of obstruction	Soft tissue surgery	Hard tissue surgery
Nose	Nasal reconstruction	Maxillomandibular advancement
	bony	
	cartilaginous	
	hypertrophied tissue	
	Turbinectomy	
Palate	Uvulopalatopharyngoplasty(UPPP) LASER-assisted	Maxillomandibular advancement
	uvulopalatoplasty(LAUP)	
	Radiofrequency surgery of palate(RF surgery)	
	Palatal implant	
	Uvulopalatal flap(UPF)	
Hypopharynx	Tongue surgery	Maxillomandibular advancement Genioglossus advancement
	tongue base reduction	
	tongue base resection	
	Hyoid suspension (or Hyoid advancement)	

중 최대의 효과를 얻을 수 있는 수술법으로, 다양한 적응증(indications)이 있지만(Table 2.) 특히 심한 폐쇄성 수면 무호흡증(OSAS) 환자중에서 다른 보존적 외과적 치료방법(medical and surgical interventions)이 실패한 경우 생각해 볼 수 있는 방법이다⁴⁶⁾. 수술은 전신마취(general anesthesia)로 진행하며, 비기관삽관(nasotracheal intubation)후 상악은 Le Fort I 골절단술(osteotomy) 하악은 양측성 하악지 시상 분할 골절단술(bilateral sagittal split ramus osteotomy:BSSRO)을 시행후 금속티타늄판(titanium plates)등으로 견고 고정(rigid fixation)한다. 적절한 교합(proper occlusion)을 확보하기 위해 아치바(arch bars)나 나사(anchor screws)를 이용한 악간 고정(intermaxillary fixation:IMF)이 수술 중 필요할 수 있다. 수술 후(postoperative)에도 교합(occlusion)을 유지하기 위해 아치바(arch bars)를 사용하는 경우도 있고, 대부분은 스플린트(dental splints)를 이용하여 교합을 유도한다. 전진하는 양(degree of advancement)은 환자마다 다르지만, 보통 10~12mm 전진(advancement)이 이루어 지도록 계획하는 경우가 많다²⁾. 상.하악 전진술(maxillomandibular advancement)의 수정(modification)된 술식은 다양한 방법이 알려져 있다. 심미적 변화(cosmetic alteration)를 최소화(minimize)하기 위해 전방 치근단 분할골절단술(anterior subapical

segmental osteotomy:ASO)을 병행하는 수정된 술식이 사용되기도 하며⁴⁷⁾, 골 신장술(distraction osteogenesis)이나⁴⁸⁾, 자가 골 이식술(autologous bone grafting)이 사용되기도 한다⁴⁹⁾. 상.하악 전진술(maxillomandibular advancement)은 골격(skeletal framework)을 움직이고, 상설골근(suprahyoid musculature)과 구개범인두근(velopharyngeal musculature)의 긴장도를 감소시켜 구인두(oropharynx), 하인두(hypopharynx) 그리고 일부 비인두(nasopharynx)의 공간을 확대시키는 작용을 한다³⁵⁾. 이러한 결과는 객관적인 지표로도 나타나며, 수술 후 무호흡저호흡 지수(AHI)가 87% 까지 감소하였다는 결과가 보고되기도 한다⁵⁰⁾. 성공률은 여러 연구에서 90% 까지 보고되기도 하는데, 성공의 기준(definition of surgical success)으로 무엇을 설정하였는지에 따라 다소 상이하다. AHI가 20미만이고, 감소율이 50% 이상인 경우를 성공이라고 정의한 Li등의 연구⁵¹⁾에 의하면, 95% 정도로 성공적인 결과를 보고하기도 하였다. 또한 상.하악 전진술(maxillomandibular advancement)과 관련된 메타 분석(meta analysis)에 의하면 AHI가 20이라고 감소한 경우는 80~90% 까지라고 발표된 연구 결과도 있었다⁵²⁾. 한편 Waite등⁵³⁾은 수술 후 호흡장애지수(Respiratory Disturbance index:RDI)를 기준으로 10 미만인 경우 성공으로 정의하였고, 23명의 환자에서 65%의 성공률을 보고하였다. Riley등의 연구에서는 OSAS

Table 2 Indications for maxillomandibular advancement

First surgical option	Second surgery
Severe OSAS ^a (especially with minimally redundant palate)	
Retrognathia or facial skeletal deficiency	Failed previous surgical procedures
Morbid obesity	
Adequate health to undergo surgery	

OSAS^a: Obstructive sleep apnea syndrom

임상가를 위한 특집 2

환자의 수술 후 98% 의 높은 성공률을 보고하였는데, 그 기준은 수술 후 호흡장애지수(postoperative RDI)가 수술 전(preoperative)에 비해 50% 감소하거나 20이하로 내려간 경우로 정의하였다⁵⁴⁾. 이렇듯 그 결과는 성공 기준 설정(definition of surgical success)에 따라 다소 다르지만, 다단계 수술(multilevel surgery)에 의한 인두 공간(pharyngeal airway) 및 하인두 공간(hypopharyngeal airway)의 개선이 이루어지는 수술(Figure 1, 2.)이므로 전반적인 임상 결과는 다른 수술법이 비해 높은 성공률이 보고되고 있다. 수술 중 합병증(intraoperative complications)으로는

출혈(bleeding)이 있을 수 있고, 주변 치아 조직(surrounding dental)이 나 신경 혈관(neurovascular) 그리고 근골격계 구조(musculoskeletal structures)에 손상이 일어날 수 있다. 수술 후(postoperative)에 이러한 손상은 부정교합(malocclusion)으로 나타날 수 있으며, 일시적인 치아나 주변 치주조직의 감각소실(dental or perioral anesthesia) 혈종 형성(hematoma formation), 구개(palate)의 무혈관성 괴사(avascular necrosis) 그리고 약해진 하악의 골절(mandibular weakening resulting in fracture)이 발생 가능하다. 또한 수술 직후 기도 부

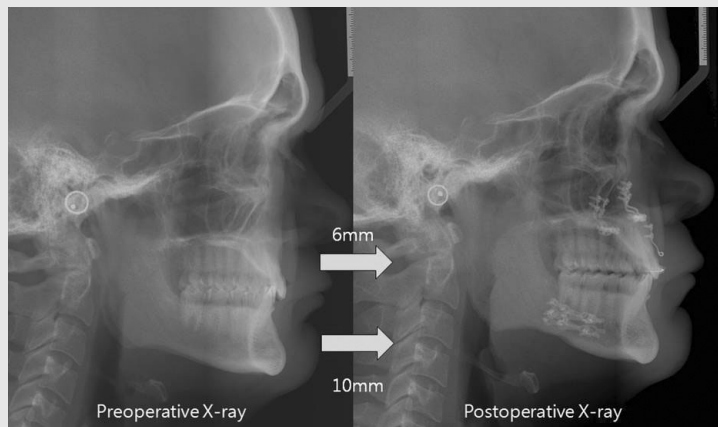


Fig 1 Changes in lateral cephalometric radiography

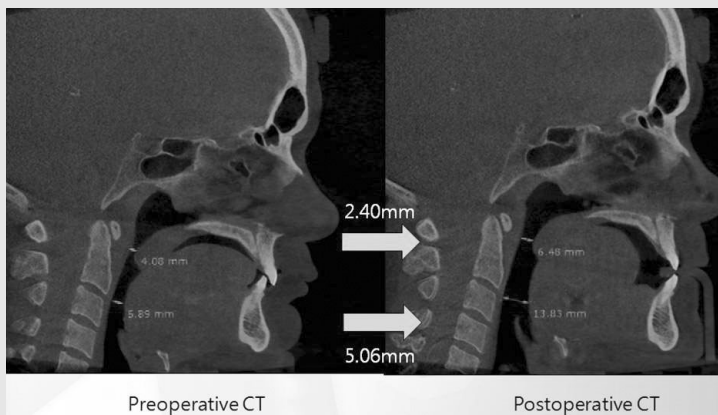


Fig 2 Changes at Level of palate and hypopharynx sagittal view in cone-beam computed tomogram(CBCT)

종(airway edema)이 있을 수 있고, 이는 심각한 합병증(serious complications)으로 이어질 수 있기에 면밀한 관찰이 필요하다. 안모의 변화(changes in facial appearance)는 일반적으로 나타나며 일부 환자에 있어서는 심각한 문제(serious drawback)로 부각될 수 있다. 수술 전(prior to intervention) 환자에 대한 면밀한 분석(thorough facial examination)은 반드시 필요하다²⁰⁾.

III. 요약

폐쇄성 수면 무호흡증(OSAS)환자의 외과적 치료(surgical treatment)로는 다양한 방법들이 있고 수술 방법의 선택시 여러 인자들을 고려해서 선택해야 한다. 즉, 수술은 폐쇄성 수면 무호흡증(OSAS)을 조절하는데 있어 보존적 치료(non surgical treatment)의 좋은 대체 방안(alternative chance)이 될 수 있기에, 증상(OSAS)의 주관적(subjective), 객관적(objective) 심각성(severity)

을 해부학적 이상(anatomic abnormality) 정도와 연관시켜 적절한 수술법(surgical procedure)을 선택해야 한다. 수술 방법은 한가지 방법을 사용(single level)하는지, 여러 수술 방법을 통합하여 사용(multi level)하는지에 따라 다양하며, 그 예후도 각각 다르다. 중요한 점은 다단계 폐색(multilevel obstruction)이 있는 경우에는 다단계 치료(multilevel treatment) 방법이 가장 추천된다는 것이며, 이는 단지 증상(OSAS)의 심각성(severity)을 기준으로만 평가해서는 안되며 경도나 중등도(mild to moderate)의 환자에서도 필요시 보존적 치료(non surgical treatment)를 시행하기 전에 다단계 외과적 치료(multilevel surgical treatment) 방법을 적극적으로 고려해야 한다. 비록 다단계 치료(multilevel treatment)방법은 상대적으로 짧은 임상 기간을 거쳤지만, 앞으로 지속적인 연구 결과(evidence based data)를 이어간다면, 개개 환자에 맞는 최적의 치료 방법(optimal surgical intervention)을 제시할 수 있을 것이다.

참 고 문 헌

- 1 Goldberg AN Sleep apnea and snoring: first edition 2009; Chapter 7: 45-50
- 2 Friedman M, Lin HC, Venkatesan TK, Gurpinar B Sleep apnea and snoring: first edition 2009; Chapter 17: 111-119
- 3 Lavie P Rediscovering the importance of nasal breathing in sleep or, shut your mouth and save your sleep J Laryngol Otol 1987; 101: 558-63
- 4 Busaba NY The nose in snoring and obstructive sleep apnea Curr Opin Otolaryngol Head Neck Surg 1999; 7: 11-13
- 5 Kryger MH, Roth T, Dement WC Principles and practice of sleep medicine: fifth edition 2011; Chapter 108: 1250-1265
- 6 Friedman M, Tanyeri H, Lim JW, Landsberg R, Vaidyanathan K, Caldarelli D Effect of improved nasal breathing on obstructive sleep apnea Otolaryngol Head Neck Surg 2000; 122: 71-74
- 7 Verse T, Maurer JT, Pirsig W Effect of nasal surgery on sleep-related breathing disorders Laryngoscope 2002; 112: 64-68
- 8 Momtaheni DM Laser-assisted uvulopalatoplasty for the treatment of snoring N Y State Dent J 2004; 70: 20-2
- 9 Walker RP, Grigg-Damberger MM, Gopalsami C Laser-assisted uvulopalatoplasty for the treatment of mild, moderate and severe obstructive sleep apnea Laryngoscope 1999; 109: 79-85
- 10 Walker RP, Gopalsami C Laser-assisted uvulopalatoplasty: postoperative complications Laryngoscope 1996; 106: 834-838
- 11 Stuck BA, Starzak K, Hein G, Verse T, Hormann K, Maurer JT Combined radiofrequency surgery of the tongue base and soft palate in obstructive sleep apnoea Acta Otolaryngol 2004; 124: 827-32
- 12 Boudewyns A, Van De Heyning P Temperature-controlled radiofrequency tissue volume reduction of the soft palate (somnoplasty) in the treatment of habitual snoring: results of a European multicenter trial Acta Otolaryngol 2000; 120: 981-985
- 13 Troell RJ, Powell NB, Riley RW, Li KK, Guilleminault C Comparison of postoperative pain between laser-assisted uvulopalatoplasty, uvulopalatopharyngoplasty, and radiofrequency volumetric tissue reduction of the palate Otolaryngol Head Neck Surg 2000; 122: 402-409
- 14 Back LJ, Liukko T, Rantanen I, Peltola JS, Partinen M, Ylikoski J, et al Radiofrequency surgery of the soft palate in the treatment of mild obstructive sleep apnea is not effective as a single-stage procedure: A randomized single-blinded placebo-controlled trial Laryngoscope 2009; 119: 1621-7
- 15 Friedman M, Schalch P, Lin HC, Kakodkar KA, Joseph NJ, Mazloom N Palatal implants for the treatment of snoring and obstructive sleep apnea/hypopnea syndrome Otolaryngol Head Neck Surg 2008; 138: 209-16
- 16 Friedman M, Vidyasagar R, Bliznikas D, Joseph NJ Patient selection and efficacy of pillar implant technique for treatment of snoring and obstructive sleep apnea/hypopnea syndrome Otolaryngol Head Neck Surg 2006; 134: 187-96
- 17 Neruntarat C Long-term results of palatal implants for obstructive sleep apnea Eur Arch Otorhinolaryngol 2011; 268: 1077-80
- 18 kematsu T Study of snoring, 4th report: therapy J Jap Otorhinolaryngol 1964; 64: 434
- 19 Fujita S, Conway W, Zorick F, et al Surgical correction of anatomic abnormalities in obstructive sleep apnea syndrome: uvulopalatopharyngoplasty Otolaryngol Head Neck Surg 1981; 89: 923
- 20 Simmons FB, Guilleminault C, Silvestri R Snoring, and some obstructive sleep apnea, can be cured by oropharyngeal surgery Arch Otolaryngol 1983; 109: 503
- 21 Postic WP, Shah UK Nonsurgical and surgical management of infants and children with obstructive sleep apnea syndrome Otolaryngol Clin North Am 1998; 31: 969-77
- 22 Simmons FB, Guilleminault C, Miles LE The palatopharyngoplasty operation for snoring and sleep apnea: an interim report Otolaryngol Head Neck Surg 1984; 92: 375
- 23 Guilleminault C, Hayes B, Smith L, et al Palatopharyngoplasty in obstructive sleep apnea syndrome Bull Eur Physiopathol Res 1983; 19: 595
- 24 Riley R, Guilleminault C, Powell N, Simmons FB

참 고 문 헌

- Palatopharyngoplasty failure, cephalometric roentgenograms, and obstructive sleep apnea Otolaryngol Head Neck Surg 1985;93:240
- 25 Riley RW, Powell N, Guilleminault C Current surgical concepts for treating obstructive sleep apnea syndrome J Oral Maxillofac Surg 1987;45:149
- 26 Huntley TC The uvulopalatal flap Op Tech Otolaryngol Head Neck Surg 2000;11:307-35
- 27 Huang TW, Cheng PW, Fang KM Concurrent palatal implants and uvulopalatal flap: safe and effective office-based procedure for selected patients with snoring and obstructive sleep apnea syndrome Laryngoscope 2011;121:2038-42
- 28 Powell N, Riley R, Guilleminault C, Troell R A reversible uvulopalatal flap for snoring and sleep apnea syndrome Sleep 1996;19:593-599
- 29 Neruntarat C Uvulopalatal flap for obstructive sleep apnea: short-term and long-term results Laryngoscope 2011;121:683-7
- 30 Neruntarat C Uvulopalatal flap for obstructive sleep apnea on an outpatient basis IMJ 2002;9:45-49
- 31 Li HY, Chen NH, Lee LA, Shu YH, Fang TJ, Wang PC Use of morphological indicators to predict outcomes of palatopharyngeal surgery in patients with obstructive sleep apnea ORL J Otorhinolaryngol Relat Spec 2004;66:119-123
- 32 Janson C, Gislason T, Bengtsson H, et al Long-term follow-up of patients with obstructive sleep apnea treated with uvulopalatopharyngoplasty Arch Otolaryngol Head Neck Surg 1997;123:257-262
- 33 Won CHJ, Li KK, Guilleminault C: Surgical treatment of obstructive sleep apnea Proc Am Thorac Soc 2008;5:193-199
- 34 Li K, Powell NB, Riley RW, Guilleminault C: Temperature controlled radiofrequency tongue base reduction for sleep disordered breathing: long term outcomes Otolaryngol Head Neck Surg 2002;127:230-234
- 35 Berry RB Fundamentals of Sleep Medicine 2012;chapter20:349-373
- 36 Woodson BT, Fujita S Clinical experience with lingualplasty as part of the treatment of severe obstructed sleep apnea Otolaryngol Head Neck Surg 1992;107:40-48
- 37 Straith RE, Ritter G Partial resection of the tongue for the amelioration of obstructive sleep apnoea: a report on 34 cases with long-term follow-up J Craniomaxillofac Surg 1997;25:305-9
- 38 Barkoukis TJ, Matheson JK, Ferber R, Doghramji K Therapy in Sleep Medicine 2012;Chapter 17:218-229
- 39 Bowden MT, Kezirian EJ, Utley D, et al Outcomes of hyoid suspension for the treatment of obstructive sleep apnea Arch Otolaryngol Head Neck Surg 2005;131(5):440-445
- 40 Vilaseca I, Morello A, Montserrat JM, et al Usefulness of uvulopalatopharyngoplasty with genioglossus and hyoid advancement in the treatment of obstructive sleep apnea Arch Otolaryngol Head Neck Surg 2002;128(4):435-440
- 41 den Herder C, van Tinteren H, de Vries N Hyoidthyroidpexia: A surgical treatment for sleep apnea syndrome Laryngoscope 2005;115(4):740-745
- 42 Jacobowitz O Palatal and tongue base surgery for surgical treatment of obstructive sleep apnea: A prospective study Otolaryngol Head Neck Surg 2006;135(2):258-264
- 43 Sher AE, Schechtman KB, Piccirillo JF The efficacy of surgical modifications of the upper airway in adults with obstructive sleep apnea syndrome Sleep 1996;19:156-177
- 44 Caples SM, Rowley JA, Prinsell JR Surgical modifications of the upper airway for obstructive sleep apnea in adults: a systematic review and meta-analysis Sleep 2010;33:1396-1407
- 45 Li KK, Powell NB, Riley RW Surgical management of obstructive sleep apnea Sleep Medicine Philadelphia 2002;435-446
- 46 Aurora RN, Casey KR, Kristo D Practice parameters for the surgical modifications of the upper airway for obstructive sleep apnea in adults Sleep 2010;33:1408-1413
- 47 Goh YH, Lim KA Modified maxillomandibular advancement for the treatment of obstructive

참 고 문 헌

- sleep apnea: A preliminary report *Laryngoscope* 2003;113(9):1577-1582
- 48 Li KK, Powell NB, Riley RW, Guilleminault C Distraction osteogenesis in adult obstructive sleep apnea surgery: A preliminary report *J Oral Maxillofac Surg* 2002;60(1):6-10
- 49 Powell NB, Riley RW Facial contouring with outer-table calvarial bone A 4-year experience *Arch Otolaryngol Head Neck Surg* 1989;115(12):1454-1458
- 50 Caples SM, Rowley A, Prinsell JR, et al Surgical modifications of the upper airway for obstructive sleep apnea in adults: A systematic review and meta-analysis *Sleep* 2010;33(10):1396-1407
- 51 Li KK, Powell NB, Riley RW Long term results of maxillomandibular advancement surgery *Sleep Breath* 2000;3:137-139
- 52 Elshaug AG, Moss JR, Southcott A Redefining success in airway surgery for obstructive sleep apnea: a meta-analysis and synthesis of the evidence *Sleep* 2007;30:461-467
- 53 Waite PD, Wooten V, Lachner J Maxillomandibular advancement surgery in 23 patients with obstructive sleep apnea syndrome *J Oral Maxillofac Surg* 1989;47:1256
- 54 Riley RW, Powell NB, Guilleminault C Obstructive sleep apnea syndrome: a review of 306 consecutively treated surgical patients *Otolaryngol Head Neck Surg* 1993;108:117-25