



저작자표시-비영리-변경금지 2.0 대한민국

이용자는 아래의 조건을 따르는 경우에 한하여 자유롭게

- 이 저작물을 복제, 배포, 전송, 전시, 공연 및 방송할 수 있습니다.

다음과 같은 조건을 따라야 합니다:



**저작자표시.** 귀하는 원저작자를 표시하여야 합니다.



**비영리.** 귀하는 이 저작물을 영리 목적으로 이용할 수 없습니다.



**변경금지.** 귀하는 이 저작물을 개작, 변형 또는 가공할 수 없습니다.

- 귀하는, 이 저작물의 재이용이나 배포의 경우, 이 저작물에 적용된 이용허락조건을 명확하게 나타내어야 합니다.
- 저작권자로부터 별도의 허가를 받으면 이러한 조건들은 적용되지 않습니다.

저작권법에 따른 이용자의 권리는 위의 내용에 의하여 영향을 받지 않습니다.

이것은 [이용허락규약\(Legal Code\)](#)을 이해하기 쉽게 요약한 것입니다.

[Disclaimer](#)

의학 석사학위 논문

유두상 갑상선 미세암에서  
혈관내피성장인자(VEGF),  
혈관내피성장인자수용체-1(VEGFR-1),  
저산소증 유발인자(HIF-1 $\alpha$ )의 mRNA 발현

아주대학교 대학원

의학과

윤태일

유두상 갑상선 미세암에서  
혈관내피성장인자(VEGF),  
혈관내피성장인자수용체-1(VEGFR-1),  
저산소증 유발인자(HIF-1 $\alpha$ )의 mRNA 발현

지도교수 소 의 영

이 논문을 의학 석사학위 논문으로 제출함.

2005년 8월

아 주 대 학 교 대 학 원

의 학 과

윤 태 일

윤태일의 의학 석사학위 논문을 인준함.

심사위원장 소 의 영 인

심사위원 함 기 백 인

심사위원 정 윤 석 인

아 주 대 학 교 대 학 원

2005년 6월 22일

## 유두상 갑상선 미세암에서 혈관내피성장인자(VEGF)와 혈관내피성장인자수용체(VEGFR-1), 저산소증 유발인자(HIF-1 $\alpha$ )의 mRNA 발현

**목적:** 신생혈관생성(angiogenesis)은 암종양의 성장 및 전이에 반드시 필요하며 혈관내피성장인자(vascular endothelial growth factor, VEGF)는 신생혈관생성(angiogenesis)을 일으키는 중요한 인자로 알려져 있다. 최근 진단기술의 발달로 촉진되지 않는 10mm 미만의 유두상 갑상선 미세암(papillary thyroid microcarcinoma, 유두상 미세암)의 진단이 급격히 증가하고 있다. 본 연구는 유두상 미세암 조직에서 VEGF와 VEGFR-1의 수용체인 혈관내피성장인자수용체 (vascular endothelial growth factor receptor-1, VEGFR-1), VEGF의 발현을 유도하는 저산소증 유발인자(Hypoxic induced factor 1 $\alpha$ , HIF-1 $\alpha$ ), 각각의 mRNA 발현정도를 분석하여 신생혈관생성의 발현형의 변화여부를 확인하고 여러 임상병리적 특징과 VEGF mRNA의 발현정도와와의 상관관계를 분석하기 위하여 시행되었다.

**대상 및 방법:** 유두상 갑상선암 진단 후에 갑상선절제술을 시행한 환자 중 종양의 크기가 10mm 이하인 14명의 환자를 대상으로 수술 중에 암종양조직과 동측의 정상갑상선조직을 채취하여 mRNA의 손상을 막기 위해 조직을 mRNA later 용액을 첨가하여 신선한 상태로 영하 70 $^{\circ}$ C로 냉동 보관하였다. 정상조직과 암종양조직에서 역전사 중합효소 연쇄반응(RT-PCR)을 이용하여 mRNA 발현정도를 정상조직과 암종양조직에서 비교하였다. 발현정도는 농도측정기(densitometer)를 이용하여 정량화 하였고 대상환자의 임상병리적 특징과의 상관여부를 조사하였다.

**결과:** HIF-1 $\alpha$ 는 암종양조직이 정상조직에서보다 발현강도가 높았고(p=0.024) VEGF는 오히려 암종양조직에서 정상조직에서보다 발현강도가 낮았다(p=0.002). VEGFR-1은 두 조직간의 차이가 없었다. 갑상선피막 침범 유무에 따라 비교했을

때 암종양조직에서 VEGF mRNA 발현의 차이는 없었고 림파선 전이 유무에 따라 비교했을 때는 통계적인 유의성은 없지만 전이가 있는 군에서 다소 높게 VEGF mRNA가 발현되었다. 40세를 기준으로 나이에 따라 암종양조직에서의 VEGF mRNA의 발현강도를 비교했을 때는 40세 이전인 군에서 발현강도가 낮은 경우가 많았다.

**결론:** 유두상 갑상선 미세암 환자에서 신생혈관생성을 촉진하는 VEGF의 강력한 전사조절인자(transcription regulator)인 HIF-1 $\alpha$  mRNA가 암종양조직에서 주위 정상조직에서보다 높게 발현되었음에도 VEGF mRNA는 암종양조직에서 낮게 발현되었다. 여러 임상특징과의 상관관계에서 갑상선암에서 예후에 강력한 영향을 미치는 나이가 40세 이전인 경우에 암종양조직에서의 VEGF mRNA 발현강도가 낮은 경우가 많았다. 이 결과로 미루어볼 때 대부분의 유두상 미세암이 임상암으로 진행하지 않고 좋은 예후를 나타내는 것은 유두상 미세암인 경우에 암종양조직에서 신생혈관 형성의 발현형(angiogenic phenotype)의 변화가 일어나지 않는 것과 관련이 있는 것으로 생각된다.

---

핵심 되는 말: 유두상 갑상선 미세암, 혈관내피성장인자, 신생혈관생성,  
저산소증 유발인자

# 차 례

국문요약	i
차 례	iii
그림차례	v
표 차례	vi
I. 서론	1
II. 연구대상 및 방법	3
A. 대상 환자	3
B. VEGF, VEGFR-1, HIF-1 $\alpha$ mRNA 검출을 위한 역전사 중합효소 연쇄 반응	3
C. 임상 및 병리 자료	4
D. 통계 분석	4
III. 결과	5
A. 정상조직과 암종양조직에서의 VEGF, VEGFR-1, HIF-1 $\alpha$ mRNA 발현	5
1. VEGF mRNA 발현강도 비교	7
2. VEGFR-1 mRNA 발현강도 비교	7
3. HIF-1 $\alpha$ mRNA 발현강도 비교	7
B. 임상적 특징에 따른 암종양조직에서의 VEGF mRNA 발현	8
1. 나이와 암종양조직에서의 VEGF mRNA 발현강도 비교	8
2. 림파선 침범여부와 암종양조직에서의 VEGF mRNA 발현강도 비교	9

3. 피막 침범여부와 암종양조직에서의 VEGF mRNA 발현강도 비교---	9
IV. 고찰 -----	10
V. 결론 -----	13
참고문헌 -----	14
영문요약 -----	17



## 그림 차례

Fig. 1. VRGF, VEGFR-1, HIF-1 $\alpha$ mRNA expression in papillary thyroid microcarcinoma and adjacent normal tissues -----	5
Fig. 2. Band intensity of VEGF, VEGFR-1, HIF-1 $\alpha$ mRNA in papillary thyroid microcarcinoma and adjacent normal thyroid tissues -----	7
Fig. 3. Relative band intensity of VEGF, VEGFR-1, HIF-1 $\alpha$ mRNA in papillary thyroid microcarcinoma and adjacent normal thyroid tissues -----	8
Fig. 4. VEGF mRNA band intensity in papillary thyroid microcarcinoma tumor tissue according to the age, extent, lymph node metastasis.-----	9

## 표 차례

Table 1. Primer DNA sequence used in this RT-PCR study -----	4
Table 2. Summary of VEGF-expression levels in papillary thyroid microcarcinoma and adjacent normal thyroid tissues -----	6

## I. 서론

최근 진단기술의 발달과 건강검진의 증가로 10mm 미만의 유두상 미세암의 진단이 급격히 증가하고 있다. 최성희 등이 발표한 바에 의하면 유두상 미세암인 경우가 유두상 갑상선암으로 수술한 환자의 40%를 차지한다고 보고 하였다. (최성희 등, 2004) 임상적으로 발견되지 않는 갑상선암의 발생은 지역적 차이와 연구방법에 따라 여러 부검을 통한 연구에서 0.14%에서 35.6%까지 다양하게 보고 되고 있는데 이중 임상암 (clinical cancer)으로 발전된 경우는 약 0.01%로 추정 되고 있다(Yamamoto 등, 1990). Ito 등의 연구에 의하면 유두상 미세암을 수술하지 않고 관찰한 결과 10% 정도 만이 10mm 이상으로 성장한다고 하였다(Ito 등, 2003). 대부분의 유두상 미세암은 정지기 상태(indolent stage)로 있으므로 임상적 의의를 갖는 상태로 발전되지 않지만 그 중 일부만이 스스로 성장하면서 임상암으로 발전하게 된다. 유두상 미세암의 예후에 대한 연구에서 암으로 인한 사망률은 0~0.04%로 예후가 매우 좋은 것으로 보고하고 있다(Hay 등, 1991; Baudin 등, 1998). 따라서 유두상 미세암의 치료여부 및 범위에 대해서 아직까지 논란이 있는 상태이다.

신생혈관생성은 기존의 혈관에서 새로운 모세혈관이 형성되는 것으로 배아형성, 신체성장, 여성의 생식주기, 임신과정 및 상처의 치유과정과 같은 정상적인 생리과정과 당뇨병성 망막장애, 건선, 류마티스성 관절염 및 암세포의 증식등과 같은 병적인 과정에도 관여한다(Folkman, 1995). 종양세포수가  $10^6$  개인  $1\sim 2\text{mm}^3$ 까지는 혈관이 없어도 관류(perfusion)에 의해 세포가 생존할 수 있지만 그 이상크기로 성장하기 위해서 신생혈관생성이 필수적이다(Cortan 등, 1999). 신생혈관생성을 위해서는 정지기 상태의 암종양조직이 신생혈관생성의 발현형의 변화가 일어나야 하며 이에 따라 신생혈관생성 유도인자가 형성, 분비되어 신생혈관이 생성된다. 이렇게 생성된 신생혈관을 통해 충분한 산소, 영양분이 공급되어 암종양조직의 성장이 일어나고 이를 통해 국소침범 및 원격전이가 일어난다. 조직내의 저산소증 이나 HIF-1 $\alpha$ , 섬유모세포성장인자(fibroblast growth

factor, FGF), 표피성장인자(epithelial cell growth factor, EGF), 혈소판유래 내피성장인자(platlet drived endothelial cell growth factor, PD-ECGF), 혈관내피 성장인자 (vascular endothelial growth factor, VEGF)등이 대표적인 신생혈관생성 조절인자 이다(Folkman 과 Klagsburn, 1987). 신생혈관생성인자 중 가장 강력하고 최종유발인자 인 VEGF 는 혈관내피세포에 선택적으로 작용하는 성장인자로 34-42kDa 의 당단백질로 되어 있으며 세포막에 있는 수용체인 VEGFR-1 에 작용하여 인지질효소 C(phospholipase C)를 활성화 시켜 혈관내피 세포를 증식시키고, 혈관의 투과성을 증가시켜 혈장 단백을 배출시키고 섬유소를 침착시킴으로 신생혈관생성을 유발하는 것으로 알려져 있다(Shibuya, 1995). HIF-1 $\alpha$  는 저산소 상태(hypoxic state)에서 여러 인자들의 전사과정(transcription)을 조절하는 인자로 암종양조직이 성장하면서 저산소상태에 이르게 되면 암종양세포에서 분비되어 VEGF 등과 같은 신생혈관형성인자의 전사과정을 조절한다(Quintero 등, 2004). 갑상선암, 유방암, 전립선암, 대장암, 자궁경부암 등 인간의 여러 암종 에서 VEGF 의 과발현이 관찰되며 암의 재발, 원격전이 등의 예후와 관련되어 있다. Soh 등은 갑상선암세포주들에서 VEGF 가 정상세포주에 비하여 더 많이 분비됨 을 관찰하였고 몇몇 연구에서 갑상선암 조직에서 정상조직이나 양성종양조직 에서보다 과발현 된다고 보고하였다(Soh 등, 1996).

본 연구에서는 유두상 미세암조직에서 정상갑상선조직과 비교하여 신생 혈관 생성인자인 VEGF, VEGFR-1, HIF-1 $\alpha$  mRNA 발현정도를 측정하고 유두상 미세암 조직에서의 신생혈관생성 발현형의 변화여부를 확인하여 유두상 미세암의 대부분이 잠재암으로 존재하는 원인을 규명하고자 하였다.

## II. 연구대상 및 방법

### A. 대상 환자

2004년 6월부터 2004년 10월까지 아주대학교 병원에서 유두상 갑상선암으로 진단받고 갑상선절제술을 시행한 환자 중 종양의 크기가 10mm이하로 유두상 갑상선 미세암으로 판명된 14명의 여자환자(중간 나이 42세, 27~68세)를 대상으로 하였다. 암종양조직과 주위정상조직은 수술대에서 갑상선절제 직후에 암종양의 일부와 주위정상 갑상선조직의 일부를 절제하여 채취하였다.

### B. VEGF, VEGFR-1, HIF1 $\alpha$ mRNA 검출을 위한 역전사 중합효소 연쇄 반응

Total RNA추출은 갑상선 암종양조직과 주위정상조직을 수술 중에 채취하여 RNA손상을 막기 위해 RNA later(Ambion®) 용액에 보관하여 영하 75℃에서 동결하였다가 TRIZOL방식으로 RNA를 추출하였다. 보관된 조직을 0.3cm<sup>3</sup>크기로 절단한 후 액체 질소 하에서 Polytron homogenizer(Brinkman Instrument Co. Westburg, NY, U.S.A)로 분쇄한 후 TRIZOL reagent (Life technologies, Milan, Italy)를 이용하여 total RNA를 추출하였고 2 microgram의 RNA를 M-MLV Reverse transcriptase (Promega, Madison, WI)의 제작사에서 제안한 방법대로 역전사하였다. 모든 PCR반응은 각각의 시발체(primer)를 가지고 Premix Ex Taq kit (Takara, Chiba, Japan)을 이용하여 시행 되어졌고 시발체의 염기배열은 Table 1과 같다. PCR조건은 VEGF의 경우 변성 전단계(pre-denaturation)는 94℃ 5분, 변성반응은 94℃ 1분, 결합반응 60℃ 1분, 연장반응은 72℃ 1분으로 28주기를 시행하였고 VEGFR-1, HIF1 $\alpha$  인 경우는 대개 동일하였으나 결합반응을 55℃ 1분으로 하였다. 각각의 PCR산물은 1% agarose gel 에서 전기영동하여 예상된 크기의 분자에 해당하는 band에서 분석하고 확인하였다. mRNA의 상대적인 발현정도는 mean intensity/mm<sup>2</sup>으로 나타냈다.

### C. 임상 및 병리자료

대상 환자의 성별, 나이, 암종양의 크기, 피막 침범유무, 림파선 전이 여부를 조사하였고 예후인자는 MACIS scoring system(Hay 등, 1993)을 이용하여 평가

하였다 ( Table 2).

**Table 1. Primer DNA sequence used in this RT-PCR study**

---

VEGF	Sense	5'-TCG GGC CTC CGA AAC CAT G-3'
	Antisense	5'-GGT TCC CGA AAC CCT GAG G-3'
VEGFR-1	Sense	5'-CAA GTG GCC AGA GGC ATG GAG TT-3'
	Antisense	5'-GAT GTA GTC TTT ACC ATC CTG GTT G-3'
HIF-1 $\alpha$	Sense	5'-CTC AAA GTC GGA CAG CCT CA-3'
	Antisense	5'-CCC CGC AGT AGG TTT CTG CT-3'

---

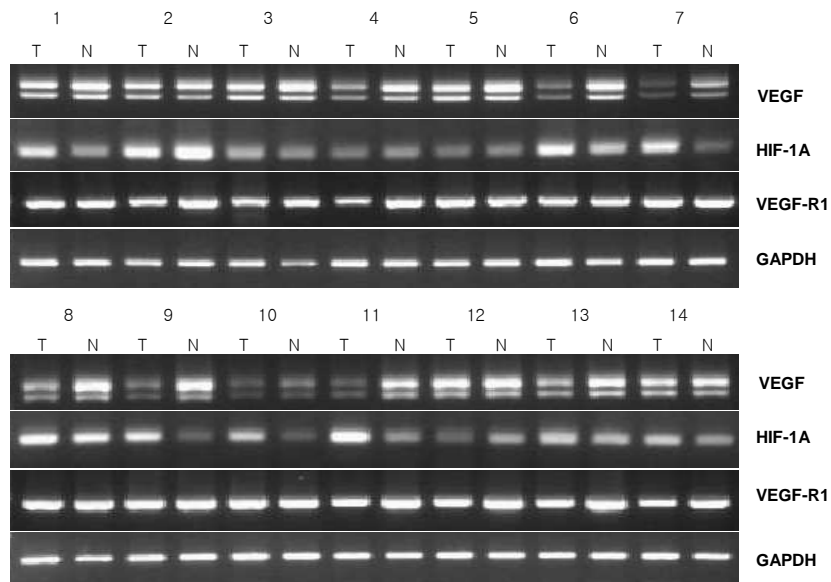
#### D. 통계 분석

대상환자의 정상조직과 암종양조직 사이의 VEGF, VEGFR-1, HIF-1 $\alpha$ 의 mRNA 발현강도를 통계분석을 하기 위하여 농도측정기로 정량화하였고 쌍체표본의 T-검증(paired samples T-test)을 이용하여 분석하였다. 갑상선피막 침범 및 림파선전이 유무 및 40세를 기준으로 하여 나이에 따른 암종양조직에서의 VEGF mRNA 발현의 강도는 독립표본 T-검증(independent samples T-test)을 이용하여 비교하였다. 모든 통계 분석 시 SPSS(release 11.0, Chicago, IL Statistical Package for Social Sciences)를 사용하였고,  $P < 0.05$  시 유의한 것으로 판정하였다.

### III. 결 과

#### A. 정상조직과 미세암조직에서의 VEGF, VEGFR-1, HIF1 $\alpha$ mRNA 발현 강도

유두상 갑상선암 환자의 정상조직과 암종양조직에서 모두 GAPDH (glyceraldehyde-3-phosphate dehydrogenease) mRNA는 충분하게 발현되었으며 VEGF mRNA는 정상조직에서보다 암종양조직에서 낮게 발현되었고 HIF-1 $\alpha$  mRNA는 암종양조직에서 높게 발현되었고 VEGFR-1 mRNA는 정상조직과 암종양조직 사이에 발현의 차이가 없었다(Fig. 1).



**Fig. 1. VEGF, VEGFR-1, HIF-1 $\alpha$  mRNA expression in papillary thyroid micro carcinoma and adjacent normal tissues. Number: case number, T: tumor tissue, N: normal tissue.**

**Table 2. Summary of VEGF mRNA expression levels in PTMC and the adjacent normal thyroid tissues.**

Case	Age (yrs)	Tu size (mm)	Extent	LN meta	MACIS	Signal intensity (N/T)			
						GAPDH	VEGF	VEGFR-1	HIF1 $\alpha$
1	38	9	–	–	3.37	189/184	190/173	165/165	141/200
2	36	3	+	+	3.19	172/161	152/155	160/138	220/206
3	68	9	+	–	5.71	160/173	172/164	148/148	122/155
4	49	7	+	+	4.13	180/185	171/109	148/128	123/105
5	41	6	+	+	3.46	169/175	182/168	159/175	112/103
6	27	8	–	+	3.34	179/185	170/76	171/146	181/211
7	52	7	–	–	4.37	214/199	127/53	170/166	105/209
8	35	5	–	+	3.25	194/198	185/144	159/143	230/241
9	30	7	–	–	3.31	205/187	169/77	169/159	96/214
10	39	7	+	–	3.31	200/194	76/64	173/156	88/164
11	39	6	+	–	3.28	202/201	180/66	151/149	127/215
12	43	8	–	+	3.68	174/193	180/181	174/156	150/95
13	43	4	–	–	3.56	184/201	185/150	180/183	180/200
14	48	9	+	–	4.11	198/188	176/168	164/160	159/199

9

Tu : tumor, Extent : thyroid capsule invasion, LN meta : lymph node metastasis, N/T: normal thyroid tissue/tumor tissue  
 MACIS: MACIS( metastasis, age, completeness of resection, invasion, size) scores.



### 1. VEGF mRNA 발현강도 비교

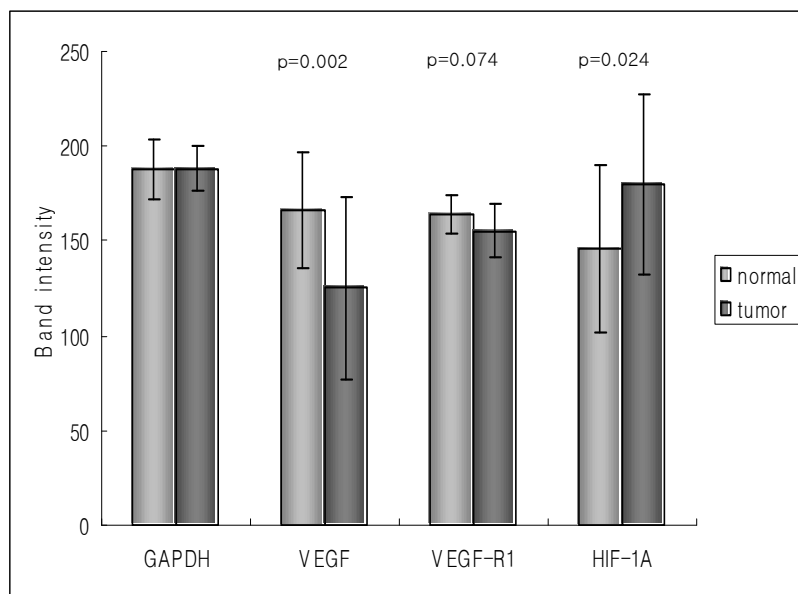
VEGF mRNA 발현강도는 정상조직에서  $166.2 \pm 30.6$ , 암종양조직에서  $125.3 \pm 48.8$  이었고 GAPDH mRNA 발현강도를 기준으로 한 상대적인 발현강도(relative band intensity)는 각각 0.89, 0.67이었다. 쌍체표본 T검증을 이용하여 분석하면 암종양 조직에서 발현강도가 정상조직보다 유의하게 낮았다( $p=0.002$ ).

### 2. VEGFR-1 mRNA 발현강도 비교

VEGFR-1 mRNA 발현강도는 정상조직에서  $164 \pm 10.0$ , 암종양조직에서  $155.5 \pm 14.6$  이었고 상대적인 발현강도는 각각 0.88, 0.89였다. 쌍체표본 T검증을 이용하여 분석하면 정상조직과 암종양조직간의 발현강도차이는 없었다( $p=0.074$ ).

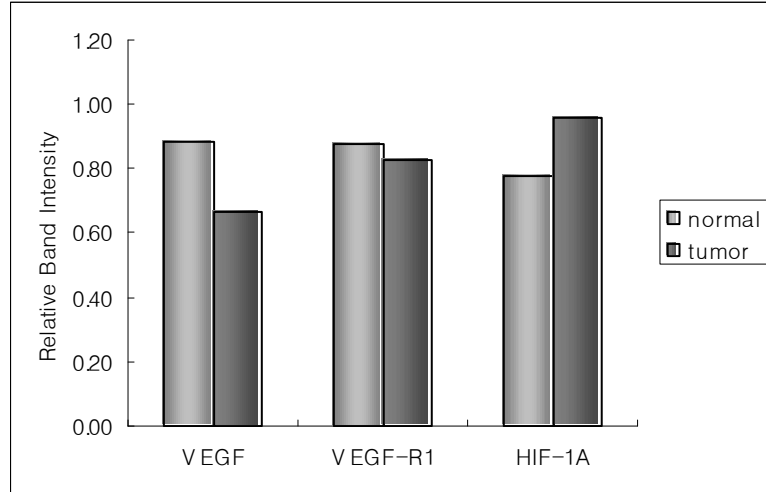
### 3. HIF-1 $\alpha$ mRNA 발현강도 비교

HIF-1 $\alpha$  mRNA 발현강도는 정상조직에서  $145.7 \pm 44.1$ , 암종양조직에서  $179.9 \pm 47.1$



**Fig. 2. Band intensity of VEGF, VEGFR-1, HIF-1 $\alpha$  mRNA in papillary thyroid micro carcinoma and adjacent normal thyroid tissues**

이었고 상대적인 발현강도는 각각 0.78, 0.96이었다. 쌍체표본 T검증을 이용하여 분석하면 암종양조직에서 발현강도가 정상조직보다 유의하게 높았다(p=0.024).



**Fig. 3. Relative band intensity of VEGF, VEGFR-1, HIF1 $\alpha$  mRNA in papillary thyroid microcarcinoma and adjacent normal thyroid tissues.**

### B. 임상병리적 특징에 따른 암종양조직에서의 VEGF mRNA 발현

대상환자는 모두 여자였으며 평균나이는 42세(27~68세)였고 암종양의 크기는 평균 6.7mm(3~9mm)였다. 갑상선피막을 침범한 경우가 7예, 림파선 전이가 있는 경우가 7예가 있었다. MACIS scoring system을 이용하여 예후를 평가하였을 때 모든 대상환자는 6이하(3.25~5.71)로 저 위험군에 속하였다(Table 2).

#### 1. 나이와 암종양조직에서의 VEGF mRNA 발현강도 비교

40세를 기준으로 하여 40세 이전과 40세 이후로 나누어 나이에 따른 암종양 조직에서의 VEGF mRNA 발현강도를 비교하면 40세 이전인 군에서의 발현강도는  $108.2 \pm 47.4$ 였고 발현 강도가 80 이하인 경우가 4예 있었다. 40세 이후인 군에서는  $142.5 \pm 45.3$ 였고 발현 강도가 80 이하인 경우는 1예에 불과하였다. 독립표본 T-검증을 이용하여 비교 하였을 때는 통계적으로 유의하지는 않았지만 유의성에

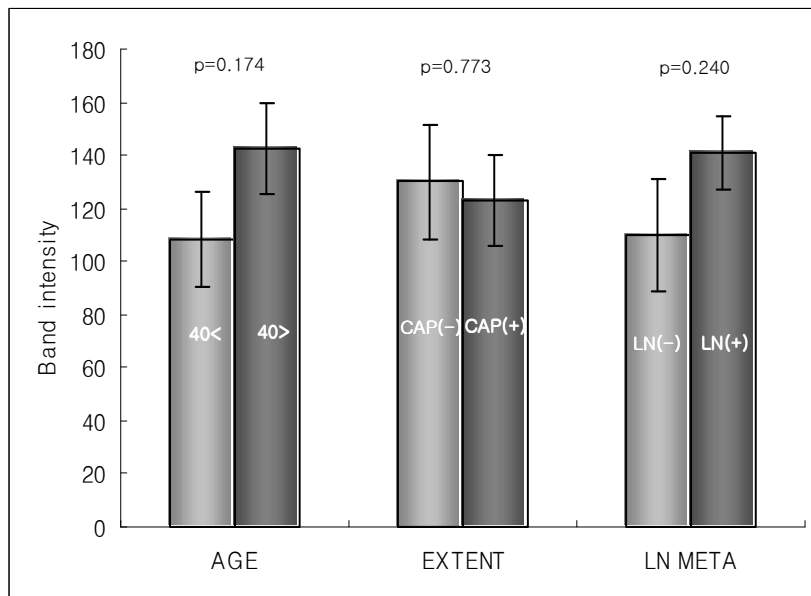
근접하게 40세 이전인 군에서 발현강도가 낮았다( $p=0.174$ ).

## 2. 림파선 전이 여부와 암종양조직에서의 VEGF mRNA 발현강도 비교

림파선 전이여부에 따라 암종양조직에서의 VEGF mRNA 발현강도를 비교하면 림파선 전이가 있는 군에서의 발현강도는  $141.1\pm36.1$ , 전이가 없는 군에서는  $109.7\pm55.9$ 였고 두 군간의 발현강도의 차이는 통계적으로 유의하지 않았다( $p=0.240$ ).

## 3. 갑상선 피막침범 여부와 암종양조직에서의 VEGF mRNA 발현강도 비교

갑상선 피막침범 여부에 따른 VEGF mRNA 발현강도의 차이는 피막침범이 있는 군에서는  $122.9\pm47.8$ , 피막침범이 없는 군은  $129.1\pm52.4$ 였고 두 군간의 통계적인 차이는 없었다( $p=0.773$ ) (Fig. 4).



**Fig. 4. VEGF mRNA band intensity in papillary thyroid microcarcinoma tumor tissue according to the age, extent, lymph node metastasis. CAP: thyroid capsule invasion, LN META: lymph node metastasis.**

## IV. 고찰

유두상 갑상선암은 갑상선암 중 가장 많은 빈도를 차지하며 대부분 성장이 느리고 예후가 좋은 것으로 알려져 있다. 특히 진단기술의 발달로 최근 발생빈도가 급증하고 있는 유두상 미세암은 10년 사망률이 0~0.4% 정도로 월등히 좋은 예후를 나타내고 있다. 유두상 갑상선암의 예후에 영향을 미치는 인자중 환자의 나이와 암종양의 크기가 중요한 예후인자인데 암종양이 성장하기 위해서는 종양에서의 신생혈관생성이 반드시 필요하다. 종양의 크기가 1~2mm까지는 혈관을 통한 공급 없이 관류에 의해 성장할 수 있으나 그 이상의 크기로 성장하기 위해서는 필요한 영양분과 산소공급 및 노폐물의 제거를 위해 신생혈관이 반드시 필요하다. 신생혈관생성의 과정은 종양세포에서 분비되는 FGF, EGF, PD-ECGF, VEGF 등과 같은 여러 신생혈관생성인자에 의해 조절되는데 그 중 대표적인 인자가 VEGF와 수용체인 VEGFR-1이고 HIF-1 $\alpha$ 는 저산소상태에서 신생혈관생성을 유발하는 여러 인자의 전사과정을 조절하는 인자로 VEGF의 강력한 전사조절 인자이다(Pugh와 Ratcliffe, 2003).

VEGF는 갑상선암을 포함하여 여러 암종양에서 과발현이 관찰되었으며 종양예후인자로서 역할에 대한 여러 연구가 보고되었다. Soh 등은 정상 갑상선 조직에서보다 암종양조직에서 VEGF가 과발현됨을 보고하였고(Soh 등,1997) Klein 등은 전이가 있는 분화 갑상선 암에서 전이가 없는 경우보다 유의하게 VEGF가 과발현됨을 보이고 VEGF의 과발현이 암종의 전이 혹은 악성도를 예측할 수 있는 인자가 될 수 있다고 하였다(Klein 등, 1999). 여러 연구에서 HIF-1 $\alpha$ 가 여러 암종양조직에서의 신생혈관 생성에 중요한 역할을 하고 예후와도 관련이 있음을 보고하였다.(Wong 등, 2003; Bos 등, 2003) Wong 등은 난소암에서 진행된 암일수록 HIF-1 $\alpha$ 와 VEGF의 발현 정도의 상관성이 크다고 하였다(Wong 등,2003).

본 연구에서는 유두상 미세암조직과 주위 정상 조직에서의 VEGF, VEGFR-1, HIF-1 $\alpha$ 의 mRNA 발현강도를 조사하였다. VEGF-1 mRNA는 다른 연구에서와 마찬가지로 암종양조직과 정상조직에서 발현강도의 차이가 없었고 여러 연구에

서 갑상선 암종양조직에서 정상조직에서보다 VEGF가 더 높게 발현된다고 알려져 있지만 종양의 크기가 10mm이하인 유두상 미세암인 경우에 암종양 조직에서 정상조직에서보다 VEGF발현의 강력한 유도인자인 HIF-1 $\alpha$  mRNA 발현강도가 더 높게 발현되었음에도 불구하고 VEGF mRNA 발현강도가 낮았다. 이 사실은 mRNA발현과 단백질의 생성에 대한 연구결과가 본 연구에서는 시행되지 않았지만 유두상 미세암에서 신생혈관생성 발현형의 변화가 적게 일어남을 시사할 수 있고 유두상 미세암의 대부분이 성장속도가 매우 느리거나 임상암으로 발전되지 않고 좋은 예후를 보이는 원인 중에 하나일 수 있다.

임상적 특징과 암종양조직 에서 VEGF mRNA 발현의 상관관계를 비교하여 보면 여러 연구에서 임상적 특징과 신생혈관생성과의 관련에 대해서는 다양한 연구결과가 보이고 있다. 태경 등은 분화 갑상선암에서 VEGF 발현과 환자의 나이, 종양의 크기, 종양의 병기 등의 임상적 특징과 관련이 없다고 보고 하였고(태경 등, 2004) Kilicarlan 등도 VEGF 발현과 나이, 종양의 크기, 병기와는 관련이 없다고 하였다.(Kilicarlan 등, 2003) 반면, Bunone 등은 분화 갑상선암에서 VEGF 발현정도와 종양의 크기와 관련이 있음을 보고 하였고(Bunone 등, 1999) Greb 등은 유방암 환자에서 VEGF mRNA 발현강도가 정상조직에서는 폐경 전의 젊은 나이인 경우에 폐경 후의 나이가 많은 경우에 비하여 높았고 유방암조직에서는 폐경 전의 젊은 나이인 경우가 발현강도가 낮았다(Greb 등, 1999). 본 연구에서는 침묵침범 여부와 암종양조직에서의 VEGF mRNA 발현과는 관련이 없었고 림파선 전이가 있는 경우에 발현강도가 높았으나 유의하지는 않았다. 대부분의 분화 갑상선암 예후평가에서 40세를 기준으로 하기 때문에 본 연구에서도 40세를 기준으로 암종양조직에서의 발현 강도를 비교하였다. 40세 이전인 경우에 정상조직에서는 40세 이후에 비하여 VEGF mRNA 발현강도가 차이가 없었으나 암종양조직에서는 40세 이전인 경우에 발현강도가 80이하인 (평균 125.3)경우가 4예가 있었고 40세 이후인 경우에는 1예에 불과하였다. 통계학적인 분석에서는 유의성은 없었지만 유의성에 근접한 결과를 보였다. 이는 암조직에서의 VEGF의 발현이 젊은 나이인 경우에는 정상조직과는 다르게 억제되는 것으로 생각되며 유두상 갑상선암에서 젊은 나이가 좋은 예후를

보이는 사실과 관련이 있을 수 있다.

## V. 결 론

유두상 미세암에서 VEGF mRNA 발현은 VEGF의 강력한 전사조절 인자인 HIF-1 $\alpha$  mRNA 가 정상조직에 비하여 암조직에서 유의하게 높게 발현되었음에도 불구하고 암조직에서 낮게 발현되었다. 또 젊은 나이인 경우는 정상조직에서와는 다르게 암조직에서의 VEGF mRNA 발현 낮은 경우가 많았다.

종양의 크기가 증가하면 종양 내 저산소증이 발생되고 종양 세포는 우선 HIF-1 $\alpha$ 를 분비하여 여러 신생혈관생성유발인자의 분비를 촉진하지만 유두상 미세암에서는 VEGF 분비나 생성이 어떤 기전이나 인자에 의해 억제되어 신생혈관생성의 발현형의 변화가 발생하지 않는 것으로 생각된다. 그러나 mRNA 발현과 단백질의 생성과의 관계를 위한 결과가 본 연구에서는 보여주지 못하였고 연구대상수가 14예에 불과하여 유두상 미세암에서의 신생혈관생성의 발현형의 변화여부를 증명하기 위해서는 좀 더 많은 연구가 필요할 것으로 생각된다.

## 참 고 문 헌

1. 최성희, 이상욱, 김대겸, 김정한, 남석진, 양정현: 0.5cm이하의 갑상선 유두상암. *대한내분비외과학회지* 4(1):16-20, 2004
2. 태 경, 이용섭, 박인범, 서인석, 이형석, 오영하 등. 갑상선 종양에서 VEGF의 발현과 신생혈관생성. *대한두경부종양학회지* 20(2):128-34, 2004
3. Akslen LA, Livosli VA. Increased angiogenesis in papillary thyroid carcinoma but lack of prognostic importance. *Hum Pathol* 31:439-42, 2000
4. Baudin E, Travagli JP, Ropers J, Mncusi F, Bruno-Bossio G, Caillou B, et al. Micro carcinoma of the thyroid gland: the Gustave-Roussy Institute experience. *Cancer* 83: 553-9, 1998
5. Bos R, van der Groep P, Greijer AE, Shvarts A, Meijer S, Pinedo HM, et al. Levels of hypoxia -inducible factor-1alpha independently predict prognosis in patients with lymph node negative breast carcinoma. *Cancer* 97(6):1573-81, 2003
6. Bunone G, Vigneri P, Mariani L, Buto S, Collini P, Pilotti S, et al. Expression of angiogenesis stimulator and inhibitor in human thyroid tumors and correlation with clinical features. *Am J Pathol* 155:1967-76, 1999
7. Cortan RS, Kumar V, Collins T. *Robbins pathologic basis of disease. 6<sup>th</sup> ed. Philadelphia, WB Saunders* 235:301-302, 1999
8. Folkman J, Klagsburn M. Angiogenetic factor. *Science* 235:442-7, 1987
9. Folkman J. Angiogenesis in cancer, vascular, rheumatoid and other disease. *Nat Med* 1: 27-1, 1995



10. Greb RR, Maier D, Wallwiener D, Kiesel L. Vascular endothelial growth factor A (VEGF-A) mRNA expression levels decrease after menopause in normal breast tissue but not in breast cancer lesions. *British J of Cancer* 81(2):225-31, 1999
11. Hay ID, Grant CS, van Heerden JA, Goellner JR, Ebersold JR. Papillary thyroid micro carcinoma: A study of 535 cases observed in 50-years period. *Surgery* 112:1139-47, 1992
12. Hay ID, Bergstralh EJ, Goellner JR, Ebersold JR, Grant CS. Predicting outcome in papillary thyroid carcinoma: development of reliable prognostic scoring system in a cohort of 1779 patients surgically treated at one institution during 1940 through 1989. *Surgery* 114(6):1050-7, 1993
13. Ito Y, Uruno T, Nakano T, Takamura Y, Miya A, Kobayashi K, et al: An observation trial without surgical treatment in patients with papillary microcarcinoma of thyroid. *Thyroid* 13(4):381-7, 2003
14. Kilicarslan AB, Ogun M, Arici C, Pestereli HE, Cakir M, Karpuzoglu G. Clinical importance of vascular endothelial growth factor(VEGF) for papillary thyroid carcinoma. *APMIS* 111:439-43, 2003
15. Klein M, Picard E, Vignaud J-M, Marie B, Bresler L, Toussaint B, et al. Vascular endothelial growth factor gene and protein : strong expression in thyroiditis and thyroid carcinoma. *J Endocrinol* 161:41-9, 1999
16. Pugh CW, Ratcliffe PJ. Regulation of angiogenesis by hypoxia: role of HIF system. *Nat Med* 9:677-84, 2003
17. Quintero M, Mackenzie N, Brennan PA. Hypoxia-induced factor 1(HIF-1) in cancer. *Eur J Surg Oncol* 30(5):465-8, 2004

18. Shibuya M. Role of VEGF-flt receptor system in normal and tumor angiogenesis. *Adv Cancer Res* 67:281-6, 1995
19. Soh EY, Duh Q, Sobhi SA, Young DM, Epstein HD, Wong MG, et al. Vascular endothelial growth factor expression is higher in differentiated thyroid cancer than in normal or benign thyroid. *J Clin Endocrinol Metab* 82:3741-7, 1997
20. Soh EY, Saboni SA, Wong MG, Siperstein AE, Meng YG, Clark OH, et al. Stimulation by thyroid-stimulating hormone promotes the secretion of vascular endothelial factor mRNA expression in human thyroid cancer cell lines. *Surgery* 120:044-7, 1996
21. Yamamoto Y, Maeda T, Izumi K, Otsuk H: Occult papillary carcinoma of the thyroid. A study of 408 autopsy cases. *Cancer* 65: 1173-9, 1990
22. Wong C, Wellman TL, Lounsbury KM. VEGF and HIF-1alpha expression are increased in advanced stages of epithelial ovarian cancer. *Gynecol Oncol* 91(3):513-7, 2003

- ABSTRACT -

**Expression of Vascular Endothelial Growth Factor(VEGF), Vascular Endothelial Growth Factor Receptor-1(VEGFR-1), Hypoxic Induced Factor-1alpha(HIF-1 $\alpha$ ) mRNA in Papillary Thyroid Microcarcinoma(PTMC)**

Tae Il Yoon

Department of Medical Sciences  
The Graduate School, Ajou University

(Supervised by Professor Euy Young Soh)

**Purpose:** Angiogenesis is essential process for tumor growth and metastasis. Vascular endothelial growth factor(VEGF) is major regulator of angiogenesis. Recently, the incidence of papillary thyroid microcarcinoma(PTMC) increased because of development in diagnostic modality. Several recent reports have documented relationship of VEGF and papillary thyroid cancer. The aims of this study were to determine whether angiogenetic phenotype was changed or not changed and to evaluate the relationship between clinicopathologic features and VEGF, vascular endothelial growth factor receptor-1(VEGFR-1), hypoxic induced factor-1alpha(HIF-1 $\alpha$ ) mRNA expression in PTMC.

**Materials & Methods:** VEGF, VEGFR-1, HIF-1 $\alpha$  mRNA expression was examined by RT-PCR in 14 patients who had undergone thyroidectomy due to PTMC. The thyroid tumor tissue and adjacent normal thyroid tissue were collected in operation and preserved at -70 $^{\circ}$ C in RNA later solution. We evaluate the expression of VEGF, VEGFR-1, HIF-1 $\alpha$  mRNA by RT-PCR. The expression of mRNA was quantitated by densitometer and analyzed the relationship between clinicopathologic features and mRNA expression.

**Results:** Compared to normal tissues, in PTMC we observed higher expression of HIF-1 $\alpha$  mRNA(p=0.024) and lower expression of VEGF mRNA(p=0.002). There was no difference in expression of VEGFR-1. The patients with nodal metastasis had higher expression of the VEGF mRNA in tumor tissues than those without nodal metastasis but not significantly. The

VEGF mRNA of tumor tissues in patients with thyroid capsule invasion or not were expressed similarly. The lower expression of VEGF mRNA were observed more frequently in younger patients(<40).

**Conclusion:** The expression of VEGF mRNA was lower in tumor tissue in spite of higher expression of HIF-1 $\alpha$  mRNA. These results suggest that the reason for good prognosis and no progression to clinical cancer in PTMC was related to the unchanged angiogenic phenotype.

---

Key Words: Papillary thyroid microcarcinoma, Angiogenesis, VEGF, HIF-1 $\alpha$



