

저전압 감전(感電)에 의해 유발된 척수위축성마비 1예

아주대학교 의과대학 신경과학교실

주 인 수

A Case of Spinal Atrophic Paralysis Caused by Low-Voltage Electrical Injury

In Soo Joo

Department of Neurology, Ajou University School of Medicine, Suwon, Korea

Electrical injury can damage any structure in the peripheral and central nervous system through which it passes. Spinal atrophic paralysis is a syndrome of focal muscular atrophy occurring after a shock from man-made electricity. A previously healthy 29-year-old male has suffered from non-progressive atrophy of both upper extremities, especially hands, which insidiously progressed and became static for a few years, after electrical injury to right hand by household, low-tension current (110 V, a.c.) when he was 17-year-old. There was a noticeable muscle wasting of both hands with mildly diminished muscle power. Sensation was normal. Nerve conduction studies showed low CMAP amplitude of right ulnar nerve and absence or prolongation of F-wave of right ulnar and median nerves. Needle EMG of the muscles of right upper extremity demonstrated giant, polyphasic motor unit potentials of long duration without active denervation potentials. There was mid- to lower-cervical cord atrophy on the spinal MRI. (Ajou Med J 1998; 3(2): 159 ~ 163)

Key Words: *Low-voltage electrical Injury, Spinal atrophic paralysis, Cervical cord atrophy*

서 론

최근에는 산업체와 일반 가정에서 전기를 사용하는 제품들이 급증하고 있으며, 이로 인한 감전사고가 빈발하고 있다. 감전은 신체의 모든 부분에 영향을 줄 수 있지만, 특히 저항이 낮은 신경계에 보다 예민하게 영향을 미친다. 감전에 의한 신경계의 손상은 단순히 전압(voltage) 뿐만 아니라, 암페어수(amperage), 피부의 저항, 전류(current)의 종류나 경로 및 감전의 부위와 시간 등에 의해 결정된다. 감전 사고는 대개 1,000 V 이상의 고압전류에 의해 일어나는 경우가 많으며, 미국의 경우 감전에 의한 사망이 매년 1,000건 정도가 발생하는 것

으로 보고되었다.¹ 그러나 일반 가정에서 사용되는 110 혹은 220 V에서도 감전에 의한 신경계의 손상이 드물게 보고되고 있다.^{2,3,4} 국내에서도 고전압 감전에 의한 신체적 손상 및 사망이 자주 보고되지만, 가정에서 사용되는 전압에 의한 경우는 보고된 적이 없었다. 따라서 저자는 110 V 감전에 의해 유발된 척수위축성마비 1예를 경험하였기에 보고하는 바이다.

증 례

비교적 건강하였던 28세 환자는 17세인 1984년 집에서 젖은 손으로 전기밥솥(110 V, a.c.)의 콘센트를 연결하는 순간 우측 손에 전기 충격을 경험하였다. 당시 의식소실은 없었지만, 접촉된 부분의 피부가 청색을 띄었다고 하였다. 이후 환자는 서서히 진행되는 우측 손의

저자연락처: 주인수, (442-749) 경기도 수원시 팔달구 원천동 산 5 번지, 아주대학교 의과대학 신경과학교실, Tel: (0331) 219-5172, Fax: (0331) 219-5178

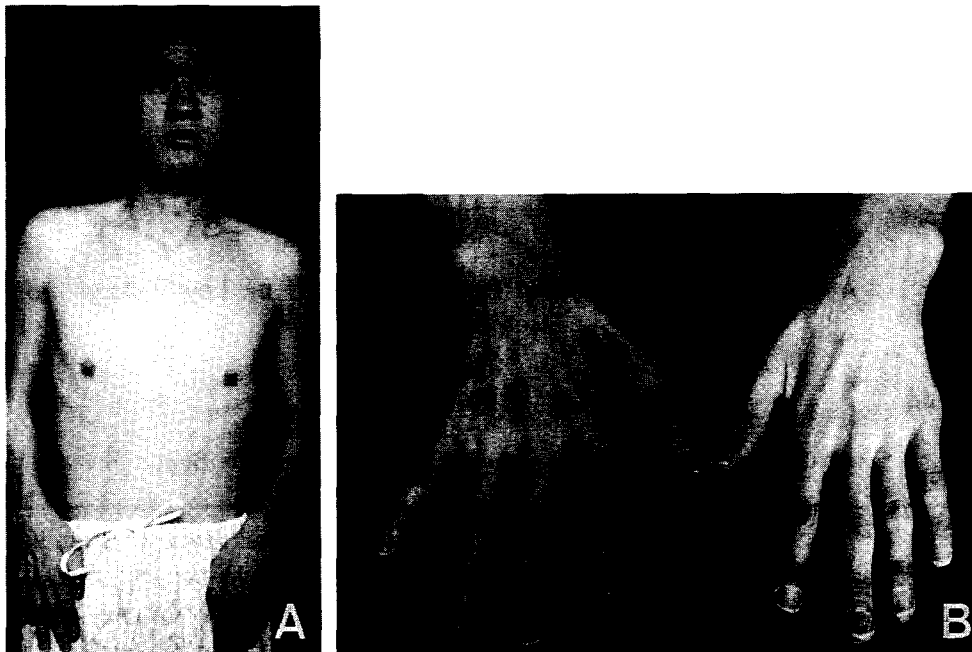


Fig. 1. The photographs show muscle atrophy of bilateral forearms(A) and of both hands(B).

경미한 진전(tremor)과 근력약화를 경험하였고, 날씨가 춥거나, 손을 사용할 때 진전이 심해지며 설때는 없어졌다. 곧이어 이러한 증상은 좌측 손에도 관찰되었다. 감각의 이상이나 소실은 전혀 없었지만, 자꾸 양손의 근육이 빠진다고 호소하였다. 시간이 지남에 따라 증상은 차차 심해져서 양팔의 힘이 없어지고 근육도 위축되었으며, 우측이 좌측보다 심하였다. 그러나 이 증상은 수년에 걸쳐 서서히 진행하다가 더 이상 악화되지 않고 같은 상태를 유지하게 되었다. 환자의 과거력과 가족력상 특기할 만한 사항은 없었다. 약물복용이나 중금속에 의한 중독의 병력도 없었다. 1993년 환자는 원인을 알기위해 지방의 대학병원 신경과에 입원하여 검사한 결과 만성염증성신경염이라는 진단을 받았다. 이때 시행한 근육효소 수치는 정상이었지만, 신경전도검사서 축삭(axonal) 신경병증에 부합되는 소견이었고 근전도검사와 근생검에서도 신경원성(neurogenic) 원인으로 판명되었다. 치료를 시행하였으나 환자의 임상증상은 전혀 개선되지 않았다고 하였다. 증상의 변화없이 지내다가 1996년 본원 신경과를 방문하였다. 내원당시 시행한 이학적 및 신경학적 진찰상 양손과 팔의 근위축(Fig. 1)과 악력(grasp power)이 경미하게 감소하였지만, 다른 소견은 모두 정상이었다. 심부 건반사도 정상이었으며 병적반사는 관찰되지 않았고, 양손의 진전도 관찰할 수 없었다. 입원하여 시행한 CBC, urinalysis, electrolyte, LFT, muscle enzyme, chest X-ray, TFT, protein

electrophoresis는 모두 정상이었다. 심전도검사서 sinus bradycardia 와 ST elevation이 관찰되었지만 관련된 임상증상은 없었다. 체감각유발전위검사(SEP)는 정상이었지만, 신경전도검사서 우측 척골신경의 복합근활동전위(compound muscle action potential)의 진폭이 감소하였고(5~6 mV), F-wave가 관찰되지 않았다. 우측 정중신경의 신경전도속도와 복합근활동전위의 진폭은 정상범주였지만, F-wave가 심하게 연장되어 있었다(46.9 ms). 비골신경과 후경골신경의 신경전도검사는 정상이었다. 척골신경, 정중신경과 비복신경의 감각신경전도검사도 모두 정상이었다. 검사 당시 환자의 표피온도는 32°C였다. 경부 척추주위근육과 상, 하지에서 시행한 침근전도검사서 세동전위(fibrillation potential)나 양성예파(positive sharp wave)와 같은 자발적 활동(spontaneous activity)은 관찰되지 않았지만, 우측 상지의 모든 근육(deltoid, triceps, flexor carpi radialis & ulnaris, first dorsal interosseus 및 abductor pollicis brevis)에서 신경원성 운동단위전위(neurogenic MUP)를 시사하는 소견, 즉 운동단위전위의 진폭(amplitude)과 기간(duration)이 증가하고 위상(phase)이 많은 신경원성 운동단위전위가 관찰되었다. 96년 3월 28일 시행한 경부 척수 자기공명영상검사서 중, 하부의 척수위축이 관찰되었다(Fig. 2).

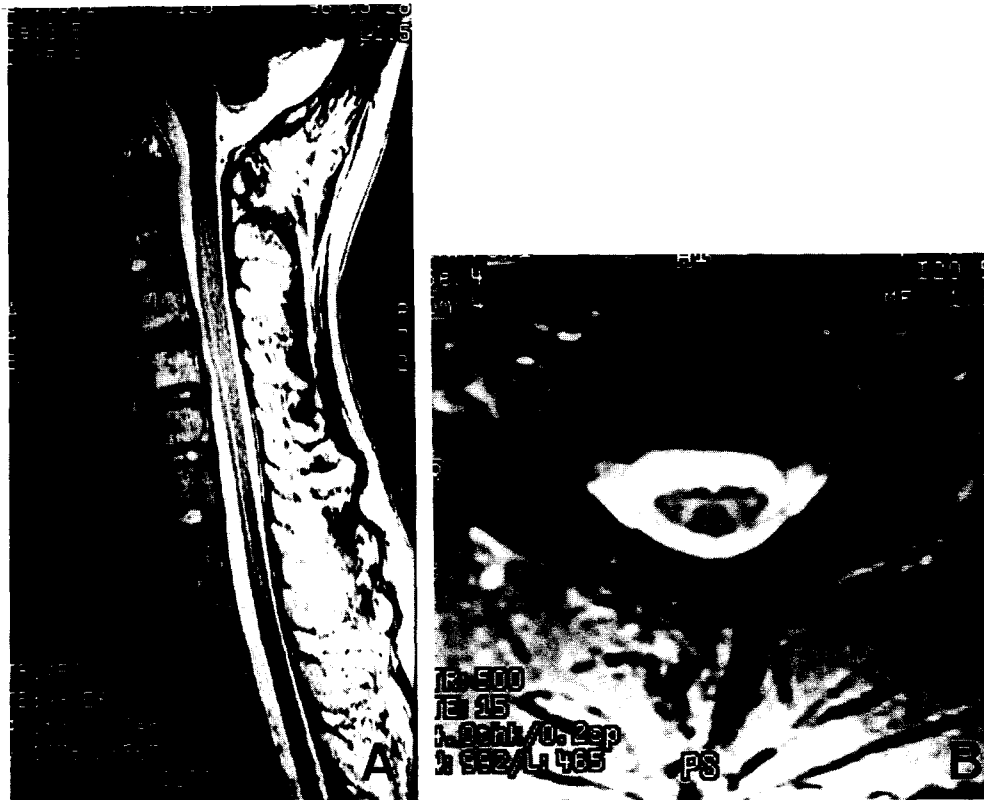

Fig. 2. Mid- to lower cervical cord atrophy on T2-weighted sagittal spine MRI(A) and prominent cord atrophy at C₆ level on T2-weighted axial image(B).

고찰

감전은 피부의 화상, 심장의 부정맥, 혈전증 등과 같은 내과적 합병증을 초래할 뿐만 아니라, 40~75%에서 신경계 후유증을 동반하며,⁵ 지속적인 신경계 후유증도 약 25%에 이르는 것으로 보고되었다.⁶ Critchley⁷는 감전에 의한 신경계의 병변을 대뇌, 척수, 말초신경과 히스테리성으로 대별하였지만, 지속적 후유증으로서 가장 빈도가 높은 것이 척수 병변이다. 척수 후유증으로는 진행성 근위축증(progressive muscular atrophy), 근위축성 측삭경화증(amyotrophic lateral sclerosis)과 횡단 척수염(transverse myelitis) 등의 임상 양상을 보일 수 있다.⁸ 감전이 근위축성 측삭경화증과 관계가 있다는 보고는 많지만,^{3,9,10} 척수위축성마비(spinal atrophic paralysis)를 보인 경우는 매우 드물다. 1931년 Panse가 감전후 서서히 진행되는 근력약화와 근위축을 보고하였으며, 이를 척수위축성마비라고 명명하였다.⁸ 이러한 후유증은 고전압뿐만 아니라 저전압 감전에서도 발생할 수 있으며, 전류의 통과 위치에 따라 다르지만 주로 손을 포함하는 상지에 호발하고, 일측성인 경우가 많다고 하였다. 증

상의 시작은 감전 직후에 생길 수도 있지만, 수주 혹은 수개월 후에 발생하여 점차 진행하다가 안정되거나 호전되는 경과를 취한다고 하였다. 이러한 양성 경과를 점차 진행하는 과정을 밟는, 예후가 불량한 근위축성 측삭경화증과 감별할 수 있는 점이다. 본 환자의 경우, 건강하게 지내다가 1984년 우측 손에 감전(110 V, a.c.) 되고 나서 발생한 우측 손과 팔, 이어 좌측 상지의 경미한 진전과 근력약화 및 근위축을 호소하였다. 이러한 증상은 수년동안 진행하다가 멈춘 상태로 유지되었지만, 발생시기와 진행기간에 대해서는 정확하게 기억하지 못하였다. 대개의 감전에 의한 신경계 후유증은 낙뢰(lightning)와 같은 고전압에 의한 경우가 많지만, 본 환자와 같이 일반 가정에서 널리 사용되는 낮은 전압에서도 일어날 수 있다. Solem등⁶은 감전으로 입원한 64명의 환자를 조사한 결과, 4명(6%)에서 220 V 미만의 낮은 전압과 관련된 것으로 보고하였다. 감전에 의한 심부 조직의 손상은 전류(암페어수, amperage)와 밀접한 관계가 있다. 암페어수는 Ohm의 법칙(암페어수 = 전압/저항)에 따라 저항에 반비례하므로 낮은 전압이라도 젖은 손과 같이 피부의 저항이 감소한 상태에서는 암

폐어수가 증가되어 조직의 손상을 심화시킬 수 있다. 그리고 신경 및 혈관계의 저항이 다른 조직보다 낮기 때문에 낮은 전압에서 보다 민감하게 손상을 받게 된다. 1993년 환자는 증상의 호전이 없어서 모 병원에 입원하여 신경전도검사, 근전도검사와 근생검 결과 만성염증성다발성신경염(chronic inflammatory polyneuropathy)으로 진단받고 치료 받았지만 증상의 변화는 없었다. 그러나 환자가 감각증상을 호소하지 않았고, 임상 경과가 진행하거나 변화를 보이지 않았다는 점, 치료에 반응이 없었다는 점과 1996년 본원에서 시행한 신경학적진찰소견상 심부전반사가 정상이었으며, 신경전도검사서 전도차단(conduction block)이 관찰되지 않은 점을 고려해 볼 때, 만성염증성탈수초성신경병증(chronic inflammatory demyelinating polyradiculoneuropathy)과 다초점성운동신경병증(multifocal motor neuropathy) 등의 질환과 감별할 수 있다. 연소자에게서 신장(height)의 급격한 성장과 관련되어 나타나는 근위축성 경부척수증(amyotrophic cervical myelopathy)¹¹도 본 경우에서 감별해야 할 질환이지만, 병력상 급격한 신장의 변화가 없었고 감전과 뚜렷한 인과관계가 있으므로 쉽게 감별할 수 있다. 근긴장성이양증(myotonic dystrophy)이나 근이양증(muscular dystrophy)과 같은 근육질환도 반드시 감별질환으로 고려되어야 하지만, 본 환자는 근생검상 신경원성(neurogenic) 변화를 보여 주었다. 본 환자와 가장 유사한 임상증상을 보이는 질환으로 일지성 근위축증(monomelic amyotrophy)이 있다.¹² 이 질환의 발생 원인은 잘 모르지만, 드물게 감염을 시사하는 열병(febrile illness)이 선행된 경우가 있는 것으로 보고되었다.¹³ 일지성 근위축증과 척수위축성마비가 유사한 임상양상을 보이고, 병리학적으로 전각세포(anterior horn cells)에 병변이 발견된다는 점에서 원인은 다르지만 비슷한 발병 기전을 가지는 질환들이라고 생각된다. 본 환자의 경우, 양상지에 증상이 있었으며, 경부 핵자기공명영상에서 주로 제 5번에서 제 7번에 이르는 경부 척수의 심한 위축이 관찰되었다. 이는 전류의 통과 위치가 손에서 다른 손로 진행했음을 의미한다. 1995년 Panse는 문헌 고찰을 통하여 손에서 손으로 감전이 있었던 36예의 환자를 발표를 하였는데, 이들 모두 일측 혹은 양측 상지의 마비와 근위축, 경부 척수의 병변을 확인하였다.⁸ 이 경우 대개는 분절성(segmental) 감각의 변화가 동반되지만, 본 환자에서는 감각의 변화를 관찰할 수 없었다. 이는 아마도 감전후 많은 시간이 지나서 감각의 기능이 회복된 것으로 추정된다. 본원에서 실시한 신경전도 검사에서 우측 척골신경과 정중신경의 F-wave의 소실 내지는 연장, 우측 척골신경의 복합근활동전위 진폭의 감소와 상지의 근위축 등은 이 환자에서 전각세포가 주된 병

변임을 시사한다. Levine등¹⁴은 고전압 감전에 의해 척수의 손상과 사망에 이른 환자를 부검하여 전각세포의 손상이 있었다고 보고하였다. 그러나 낮은 전압에 의한 감전은 사망에 이르는 경우가 거의 없으므로 병리학적으로 소견을 정확하게 알 수 없다. 감전에 의한 신경계 손상의 발생 기전에 대해서는 정확히 밝혀져 있지 않다. Varghese등¹⁵은 열(heating)에 의한 손상, electrogenic effect로 인하여 세포의 생물학적 변화를 초래함으로써 신경계의 손상을 초래한다고 하였고, 마지막으로 혈관의 변화로 인한 손상 등을 그 기전으로 설명하였다. 열에 의한 손상은 주로 즉각적인 손상과 관련되어 있는 반면, 지연성 후유증인 경우는 방사선 조사에 의한 척수증과 유사한 점이 많다.¹⁶ 즉, 전기(electricity)로 인해 혈관 내피의 섬유화와 혈관내막의 혈전증이 초래되어 미세순환을 방해하여 발생하는 것으로 생각된다. 그러나 Davidson과 Deck¹⁷은 척수내 혈관의 이상을 발견할 수 없었고 단지 심한 탈수초(demyelination)만 병리학적으로 관찰되어, 지연성 척수증의 주된 기전이 혈관이나 축삭의 손상에 의한 이차적 탈수초가 아니라, 일차적 탈수초와 동반되는 부종으로 척수내압의 증가 및 미세혈류의 방해에 기인된 것이라고 주장하였다. 또 Triggs등¹⁸은 이와 같은 환자에서 운동유발전위(motor evoked potentials, MEP)와 중심운동전도시간(central motor conduction times, CMCT)을 측정해 본 결과, CMCT는 상당히 지연되었지만 MEP의 역치와 진폭은 정상이므로 피질척수로의 탈수초성 변화가 주된 병변일 것이라고 하였다. 지연성 척수증 후에 임상적 호전을 보인 환자의 경우¹⁹는 이러한 탈수초병변의 수초화 재생(remyelination)에 의한 것이며, 따라서 감전 초기에 수술적 감압이나 스테로이드를 사용하여 부종과 탈수초화를 줄임으로써 회복을 극대화할 수 있다고 하였다.

결 론

저자는 일반 가정에서 널리 사용되고 있는 낮은 전압(110 V, a.c.)에 감전된 후, 양상지의 근력약화와 근위축이 초래되었고, 경부 자기공명영상에서 중, 하부의 경부 척수 위축을 보인 척수위축성마비 환자 1예를 경험하였기에 문헌 고찰과 더불어 보고하는 바이다.

참 고 문 헌

1. Cooper MA: Electrical and lightning injuries. *Emerg Med Clin North Am* 2: 489-501, 1984

2. So SC and Lee MLK: Spastic quadriplegia due to electric shock. *Br Med J* 2: 590, 1973
 3. Sirdofsky MD, Hawley RJ and Manz H: Progressive motor neuron disease associated with electrical injury. *Muscle & Nerve* 14: 977-980, 1991
 4. Tarsy D, Sudarsky L and Charness ME: Limb dystonia following electrical injury. *Movement Disorders* 9(2): 230-232, 1994
 5. Hardford C and Zeffen SE: Electrical Injury. *T J Trauma* 11: 331-336, 1971
 6. Solem L, Fischer RP and Strate RG: The natural history of electrical injury. *J Trauma* 17(7): 487-492, 1977
 7. Critchley M: Neurological effects of lightning and of electricity. *Lancet* 1: 68-72, 1934
 8. Panse F: Electrical lesions of the nervous system. In *Handbook of Clinical Neurology*. vol 7(ed. Vinken PJ and Bruyn GW) Amsterdam, North-Holland, 1970, pp344-387
 9. Deapen DM and Henderson BF: A case-control study of amyotrophic lateral sclerosis. *Am J Epidemiol* 123(5): 790-799, 1986
 10. Patten BM: Lightning and electrical injuries. *Neurol Clinic* 10(4): 1047-1058, 1992
 11. Toma S and Shiozawa Z: Amyotrophic cervical myelopathy in adolescence. *J Neurol Neurosurg Psychiatry* 58: 56-64, 1995
 12. Gourie-Devi M, Suresch TG and Shankar SK: Monomelic amyotrophy. *Arch Neurol* 41: 388-394, 1984
 13. Singh N, Sachdev KK and Susheela AK: Juvenile muscular atrophy localized to arms. *Arch Neurol* 37: 297-299, 1980
 14. Levine NS, Atkins A, McKeel DW, Peck SD and Pruitt BA: Spinal cord injury following electrical accidents: case reports. *J Trauma* 15(5): 459-463, 1975
 15. Varghese G, Mani MM and Redford JB: Spinal cord injuries following electrical accidents. *Paraplegia* 24: 159-166, 1986
 16. Farrell DF and Starr A: Delayed neurological sequelae of electrical injuries. *Neurology* 18: 601-606, 1968
 17. Davidson GS and Deck JH: Delayed myelopathy following lightning strike: a demyelinating process. *Acta Neuropathol* 77: 104-108, 1988
 18. Triggs WJ, Owens J, Gilmore RL, Campbell K and Quisling R: Central conduction abnormalities after electrical injury. *Muscle & Nerve* 17: 1068-1070, 1994
 19. Christensen JA, Sherman RT, Balis GA and Wuamett JD: Delayed neurologic injury secondary to high-voltage current, with recovery. *J Trauma* 20(12): 166-168, 1980
-