

## 건강한 소아에서 구강 궤양으로 나타난 방선균증 1예

아주대학교 의과대학 피부과학교실, 단국대학교 의과대학 피부과학교실\*

이방진 · 김유찬\* · 윤경한 · 이은소 · 강희영

=Abstract=

### A Case of Actinomycosis Presenting as an Oral Ulcer in a Healthy Child

Bang Jin Lee, You Chan Kim\*, Kyeong Han Yoon,  
Eun So Lee and Hee Young Kang

Department of Dermatology, Ajou University School of Medicine, Suwon, Korea,

\*Department of Dermatology, College of Medicine, Dankook University, Cheonan, Korea

Actinomycosis is a chronic suppurative and granulomatous bacterial infection most commonly presenting as an abscess, soft tissue swelling, or mass in the cervicofacial region. Although the organisms often invade soft tissues through damaged oral mucosa, actinomycosis presenting acutely as a superficial oral ulcer is extremely rare. We report a case of actinomycosis in a 6-year-old boy who presented a painful ulcer on the right buccal mucosa. Histopathologic examination showed sulfur granules and granulation tissue with mixed inflammatory infiltrate in the dermis. The granules contained numerous Gram-positive filamentous organisms consistent with actinomycosis. We propose that actinomycosis should be kept in mind in the diagnosis of oral ulcerations.

[Kor J Med Mycol 2003; 8(3): 118-121]

**Key Words:** Actinomycosis, Oral ulcer, Healthy child

## 서 론

방선균증 (actinomycosis)은 그람양성 혐기성 세균인 방선균 (*Actinomyces*)에 의해 발생하는 드문 감염성 질환이다<sup>1</sup>. 대개 치과적 시술, 외상이나 염증 등으로 인한 점막 손상 후 발생하며 당뇨, 악성종양 및 기타 소모성 질환 등을 가진 면역이 저하되어 있는 사람에서 호발한다<sup>2</sup>. 임상양상은 대부분 경부 안면에 종괴나 농양 또는 누공의 형태로 나타나며 구강 점막에만 국한되어 표재성 궤양을 보이는 경

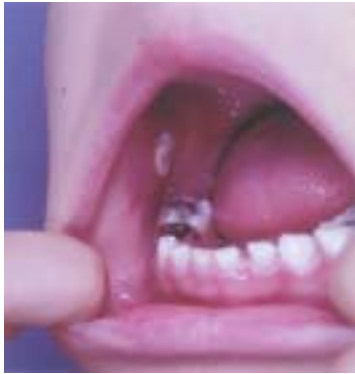우는 극히 드물다<sup>3</sup>. 저자들은 건강한 소아에서 외상에 의해 표재성 구강 궤양으로 나타난 방선균증 1예를 경험하고 구강 궤양의 원인으로 방선균증을 고려해야 할 것으로 생각되어 보고한다.

## 증 례

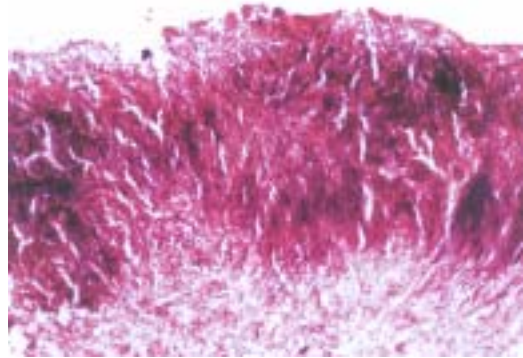
환 자: 정OO, 5세, 남자

주 소: 우측 구강 볼 점막의 동통을 동반한 궤양  
현병력: 내원 4일 전 칫솔질 도중 우측 구강 볼 점막의 외상 후 미란이 발생하였으며 점차 악화되어 동통을 동반한 궤양이 발생하여 내원하였다. 아프타성 구내염 진단하에 전신 스테로이드 및 국소 스테로이드로 5일간 치료 후 궤양부에 단단한 백색 판이 발생하였다.

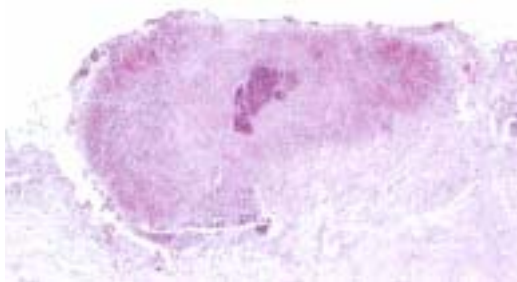
†별책 요청 저자: 강희영, 442-721 경기도 수원시 팔달구 원천동 산5번지, 아주대학교 의과대학 피부과학교실  
전화: (031) 219-5190, Fax: (031) 219-5189  
e-mail: hykang@ajou.ac.kr



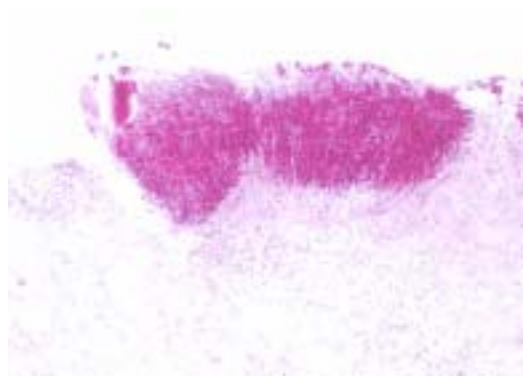
**Fig. 1.** 1×1 cm sized, firm, whitish plaque on the right buccal mucosa.



**Fig. 3.** The granule contained numerous Gram-positive filaments (Gram stain, ×400).



**Fig. 2.** The characteristic sulfur granule surrounded by acute and chronic inflammatory cell infiltrates in the dermis (H&E, ×200).



**Fig. 4.** The granule is PAS-positive (PAS stain, ×200).

과거력: 2년 전 양쪽 하측 어금니의 치아 우식증 (caries) 치료를 받았다.

가족력: 특이사항 없음.

이학적 소견: 피부 병변 외에 특이사항 없음.

피부 소견: 처음 내원시 우측 구강 볼 점막에 1×1 cm 크기의 동통을 동반한 궤양이 있었고, 스테로이드 투여 5일 후 궤양은 핀셋으로 잡아 당겼을 때 제거되지 않는 단단한 백색의 판으로 덮여 있었다 (Fig. 1).

병리조직학적 소견: 3 mm 편치 생검상 진피 층에 걸쳐 다수의 호중구를 포함하는 염증 세포의 침윤과 염기성 중심부와 곤봉 모양으로 방사상 배열을 갖는 호산성 변연부로 구성된 특징적인 무정형의 유황과립 (sulfur granule)을 관찰할 수 있었다

(Fig. 2). 유황과립은 Gram 염색에서 양성 소견을 보였으며 (Fig. 3), Periodic acid-Schiff (PAS) 염색에서 양성을 보였으나 (Fig. 4), Ziehl-Neelsen 염색에서 항산성은 보이지 않아 방선균증으로 진단하였다.

치료 및 경과: 조직검사 후 백색 판은 저절로 제거되었고 2세대 cephalosporin (Cefaclor<sup>®</sup>)을 10일간 경구투여 후 궤양은 치유되어 3개월이 지난 지금까지 재발은 없었다.

## 고 찰

방선균증은 혐기성 혹은 미호기성 (microaerophilic) 방선균에 의해 발생하는 만성 화농성 질환으로 1845년 Von Langenbeck이 처음 기술하였으며, Naeslund는 방선균이 구강내 정상 세균총의 일부임을 입증하였

다<sup>45</sup>. 방선균은 직경 0.2~0.3  $\mu\text{m}$ , 길이 0.4~수  $\mu\text{m}$ 의 Gram 양성 간균으로 PAS 양성이며 비항산성을 보인다. 방선균증을 일으키는 원인균으로는 *Actinomyces israelii*, *A. viscosus*, *A. naeslundii*, *A. odontolyticus* 등이 알려져 있다<sup>6</sup>. 이 병원균은 자연 상태에서 단독으로 존재하지는 못하고 사람의 구강내, 충치, 편도의 선와, 소화기, 호흡기의 점막 표면 및 하부 여성 생식기에 정상 균총으로 존재하나, 저항력이 약화되거나 수술적 및 기계 조작 등의 자극이나 점막 손상시 내인성 감염을 일으킨다<sup>4</sup>. 특히 어린이에게서 발병하는 경우 편도염이나 아데노이드염과 관련이 많으며 그 외에 치아 우식, 치주염, 외상 등에 의한<sup>7</sup>. 방선균증은 임상양상에 따라 경부 안면형, 복부형, 흉부형으로 분류되며, 이중 경부 안면형은 전체의 60%를 차지하며 가장 흔하게 나타난다. 경부 안면형은 임상적으로 섬유화로 인한 단단한 결절과 누공을 동반하는 만성적 국소적인 화농성 병변을 특징으로 하지만 극히 드물게 표재성 궤양으로 나타난다<sup>2,3</sup>. 이렇게 구강 궤양을 보이는 경우 감별해야 할 질환으로 헤르페스 및 칸디다에 의한 감염증, 아프타성 구내염 등이 있으며 특히 면역기능 저하 환자에서는 매독진, HIV 감염증도 의심할 수 있다<sup>3</sup>. 문헌상 구강 점막의 표재성 궤양의 임상양상을 보인 예는 당뇨가 있는 74세 여자 환자에서 혀 아래쪽의 점막 부위에 발생한 궤양으로 minocycline 300 mg을 8주 동안 치료한 예와 골수이형성 증후군 (myelodysplastic syndrome)으로 진단받은 77세 여환에서 연구개 점막 부위에 발생한 궤양으로 doxycycline으로 치료한 예가 보고되었다<sup>38</sup>. 장기간의 면역억제요법을 받는 환자와 일반 건강인에서 방선균증 발생빈도의 차이가 없는 점으로 보아 숙주의 면역상태와는 큰 관련이 없을 것으로 생각되지만<sup>4</sup>, 두 명의 환자 모두 유발인자가 되는 당뇨, 악성종양이 있는 경우로 면역저하와의 관계를 배제할 수 없다. 본 환자의 경우 내원 초기에 동통을 동반한 표재성 궤양으로 아프타성 구내염 의심하에 스테로이드 제제를 투여하는 도중 궤양 부위에 백색 판이 발생하여 조직검사를 실시한 결과 방선균증을 진단할 수 있었다.

방선균증의 진단은 혐기성 배양검사에서 방선균을 동정해야 확진할 수 있지만 부적절한 검체물의

채취, 배양기술의 미숙, 타균주의 과다성장, 이전의 항생제 치료 등에 의해 균주의 동정이 50% 미만이므로, 임상 병력과 병소 부위의 화농성 물질이나 조직의 병리조직학적 소견이 방선균증의 진단에 중요한 역할을 한다<sup>2</sup>. 병리조직학적 소견은 주변의 육아조직과 심한 섬유증으로 둘러싸인 중심부의 화농성 괴사로 특징지을 수 있으며, 농양의 가운데에는 흔히 호산성의 초차양 물질에 의해 둘러싸인 (Hoepli-Splendore reaction) 방사상 균사로 인해 햇살 모양을 이루는 세균 집락인 유허과립을 관찰할 수 있다<sup>9</sup>. 병리조직학적으로 유허과립을 보이는 질환으로는 균종 (mycetoma), 포도구균증 (botryomycosis), 노카르디아증 (nocardiosis)이 있다. 균종은 PAS 염색에 양성이나 Gram 염색에 음성을 보이므로 감별할 수 있으며, 포도구균증은 PAS 염색에 양성이고 Gram 염색에 양성 혹은 음성의 포도송이 모양의 과립을 볼 수 있어서 균사를 보이는 방선균증과 감별할 수 있으며, 노카르디아증은 PAS와 Gram 염색에 양성 소견을 보이지만 약하게 항산성을 보이는 점으로 방선균증과 감별할 수 있다<sup>10</sup>. 본 증례의 경우 배양 및 동정검사는 시행하지 못하였지만 병리조직학적 소견상 PAS 및 Gram 염색 양성의 균사를 보이며 항산성은 보이지 않는 유허과립이 보여 방선균증으로 진단할 수 있었다.

치료는 경부 안면형의 방선균증의 경우 약물요법과 수술요법으로 치료시 90%의 완치율을 보인다고 하며, 약물요법으로는 penicillin이 일차 선택제이며 4주에서 6주 동안 penicillin G 1,000~2,000만 단위를 정맥내 투여 후, 6개월에서 12개월간의 경구용 penicillin 복용이 대체적으로 통용된다<sup>1</sup>. 본 환자의 경우는 조직검사를 시행하고 난 뒤 단단한 백색 판이 저절로 떨어져 나간 것이 수술요법과 동일한 효과를 보여 치료 기간을 단축시킨 것으로 생각된다. 2세대 cephalosporin을 10일간 투여 후 궤양성 병변은 호전되었으며 3개월이 지난 지금까지 재발은 없었다.

## 참 고 문 헌

1. Gohman-Yahr M, McNeil MM, Brown JM. Actinomycosis, nocardiosis, and actinomycetoma. In:

- Fitzpatrick TB, Freedberg IM, Eisen AZ, Wolff K, et al, eds. *Dermatology in general medicine*. 5th ed. New York: McGraw-Hill, 1999: 2293-2305
2. 박현정, 김미연, 양진석, 이준영, 조백기. 안면협부에 발생한 방선균증 1예. *의진균지* 2002; 7: 47-50
  3. Verma A, Stock W, Lait M, et al. Actinomycosis presenting as an oral ulcer in a neutropenic patient. *South Med J* 2002; 95: 1105
  4. Bennhoff DF, Cleveland OH. Actinomycosis: diagnostic and therapeutic considerations and a review of 32 cases. *Laryngoscope* 1984; 94: 1198-1217
  5. Pine L. Actinomyces and microaerobic actinomycetes. In: Braude AI. *Infectious disease and medical microbiology*. 2nd ed. Philadelphia: WB Saunders Co, 1986: 391-407
  6. Topazian RG, Goldberg MH. Oral and maxillofacial infections. 2nd ed. Philadelphia: WB Saunders Co, 1987: 403-407
  7. Glenn FB, Doughty DD. Oral actinomycosis in children: case reports. *Pediatr Dent* 1985; 7: 312-314
  8. Alamillos-Granados FJ, Dean-Ferrer A, Garcia-Lopez A, Lopez-Rubio F. Actinomycotic ulcer of the oral mucosa: an unusual presentation of oral actinomycosis. *Br J Oral Maxillofac Surg* 2000; 38: 121-123
  9. Lucas S. Bacterial disease. In: Elder D, Elenitas R, Jaworsky C, Johnson B Jr, eds. *Lever's histopathology of the skin*. 8th ed. Philadelphia: JB Lippincott-Raven, 1997: 495-498
  10. Pine L. Actinomyces and microaerobic actinomycetes. In: Braude AI, eds. *Infectious disease and medical microbiology*. Philadelphia: WB Saunders, 1986: 391-407
-