

# 비관통성 흉부 손상에 의한 기도 파열

## -1예 보고-

소동문\* · 이철주\* · 이재혁<sup>1</sup> · 황성철\*\* · 이영주\*\*\*

=Abstract=

### Traumatic Tracheal Rupture by Blunt Chest Injury -Report of a Case-

Dong Moon Soh, M.D.\* , Cheol Joo Lee, M.D.\* , Chae Hyuk Lee, M.D.<sup>1</sup> ,  
Sung Chul Hwang, M.D.\*\* , Young Joo Lee, M.D.\*\*\*

Tracheal rupture by a blunt trauma is an uncommon injury, and its clinical presentations are variable. It is a kind of the modern hazard. Herewith, we report a successful management of the tracheal rupture. A 22 year-old female was transferred from other hospital 4 hours after a car crash. Physical examination, simple chest X-ray, Chest CT and fiberoptic bronchoscopy revealed rupture of the membranous portion of the trachea about 5cm in length extending to the right main bronchus. Ruptured membranous portion of the trachea was sutured directly with absorbable suture. Her postoperative course was uneventful, and follow-up fiberoptic bronchoscopy revealed intact membranous portion of the trachea.

(Korean J Thorac Cardiovasc Surg 1995; 28: 801-6)

**Key words :** 1. tracheal injury  
2. blunt injury  
3. chest trauma

### 증 례

환자는 22세 여자로서 자동차 운전석 뒷좌석에 타고가던 중 대형 Truck과 충돌한 후 경부와 전흉부의 심한 피하 기종, 흉골 골절, 안면부 다발성 열상을 주소로 타병원을

경유하여 내원하였다. 응급실 내원 당시 혈압, 맥박수, 체온은 정상이었고 의식은 분명하였으며 약간의 호흡곤란을 호소하였다. 단순 흉부 X-선 소견(그림 1)에서 보이는 좌측의 혈기흉으로, 좌측 폐쇄성 흉강삼관술을 시행하였다. 흉부 단층촬영 소견상(그림 2), 기도의 변형과 종격동 기

\* 아주대학교 의과대학 흉부외과학교실

\* Department of Thoracic and Cardiovascular Surgery, Ajou University School of Medicine

# 연세대학교 의과대학 흉부외과학교실

# Department of Thoracic and Cardiovascular Surgery, Yonsei University College of Medicine

\*\* 아주대학교 의과대학 호흡기내과학교실

\*\* Department of Pulmonary Medicine, Ajou University School of Medicine

\*\*\* 아주대학교 의과대학 마취과학교실

\*\*\* Department of Anesthesiology, Ajou University School of Medicine

논문접수일: 95년 1월 12일 심사통과일: 95년 3월 16일

통신저자: 소동문, (442-749) 경기도 수원시 팔달구 원천동 산 5번지, Tel. & Fax. (0331) 219-5750

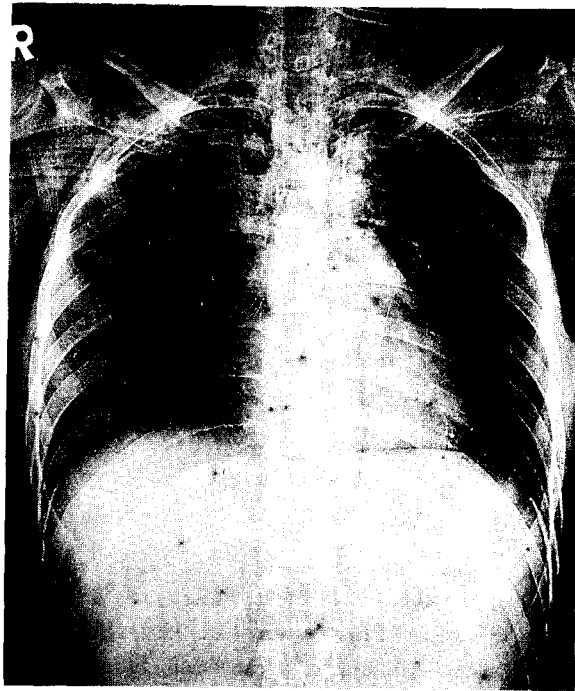


그림 1. 술전 단순 흉부 X-선 사진

중 등의 소견을 보여 기관지 내시경 검사를 시행하였다. 수술 전 시행한 기관지 내시경 검사소견상(그림 3) 후두와 갑상연골은 정상이었으며 기도의 후면 우측부 막성부분에 약 5cm 가량의 종파열이 발견되었고 우측 주기관지를 향하여 기관 분기부(carina)를 약 1cm 정도 지나 있었다. 진단 즉시 환자를 수술실로 옮겨서 응급 개흉술을 시행하였다.

심전도와 혈압 감시장치, 중심 정맥압 감시장치 하에 복수강 기도내삽관(Double lumen endotracheal tube)을 좌측 폐기관지로 삽입하여 일측 폐호흡을 이용한 마취를 시행하였고, 우측 후측방 개흉술을 시행하였다. 개흉술소견상 종격동 늑막은 파열된 기도로부터의 공기누출로 기종을 형성하고 있었으며 파열된 소견을 보이지 않았다. 종격동 늑막을 절개하고 기관과 식도사이를 충분히 박리하였을때 우측으로 막성부분과 연골이 인접하는 부위에 종으로 5cm 정도 파열을 볼 수 있었으며 기관 분기부(carina)를 지나 우측 기관지 기시부쪽으로 약 1cm에 걸쳐 연장되어 있었다(그림 4). 파열 부분은 흡수성 봉합사(Vicryl 3~0)를 사용하여 연속 봉합하였고(그림 4), 기도 봉합 후 생리식염수

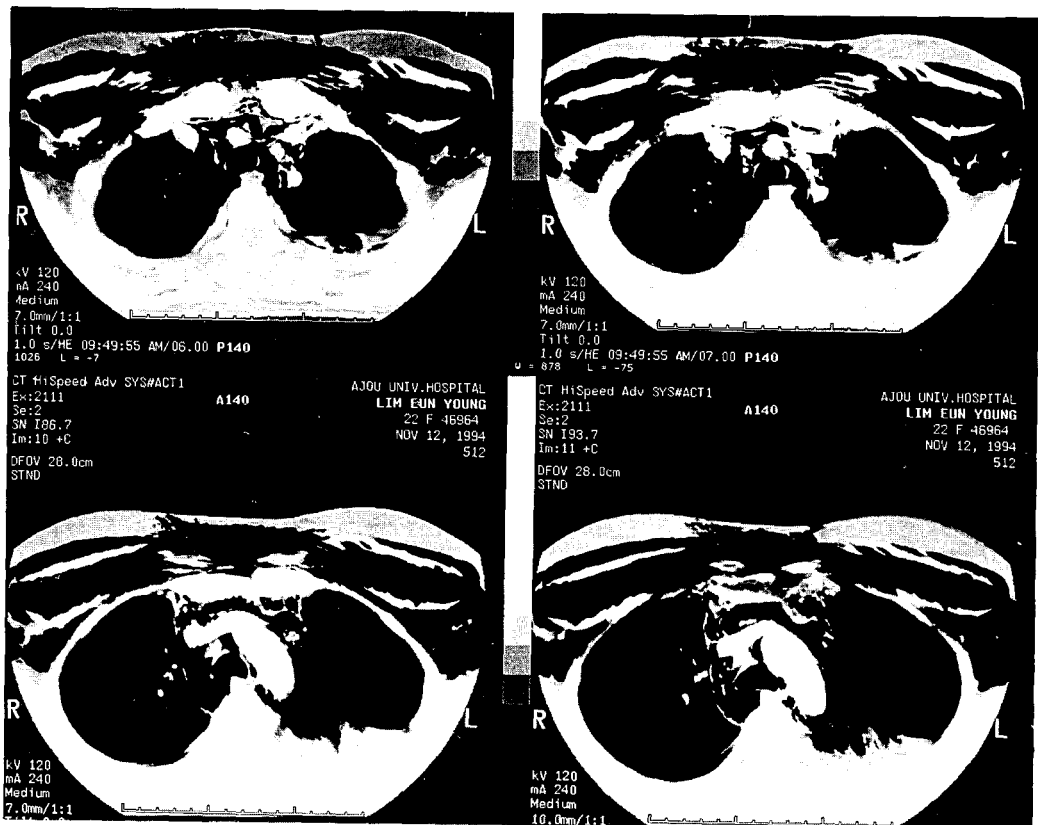


그림 2. 술전 흉부 전산화 단층 사진. 우하단부 사진에서 우측후방의 기도의 변형과 종격동 늑막의 기종을 볼 수 있다.

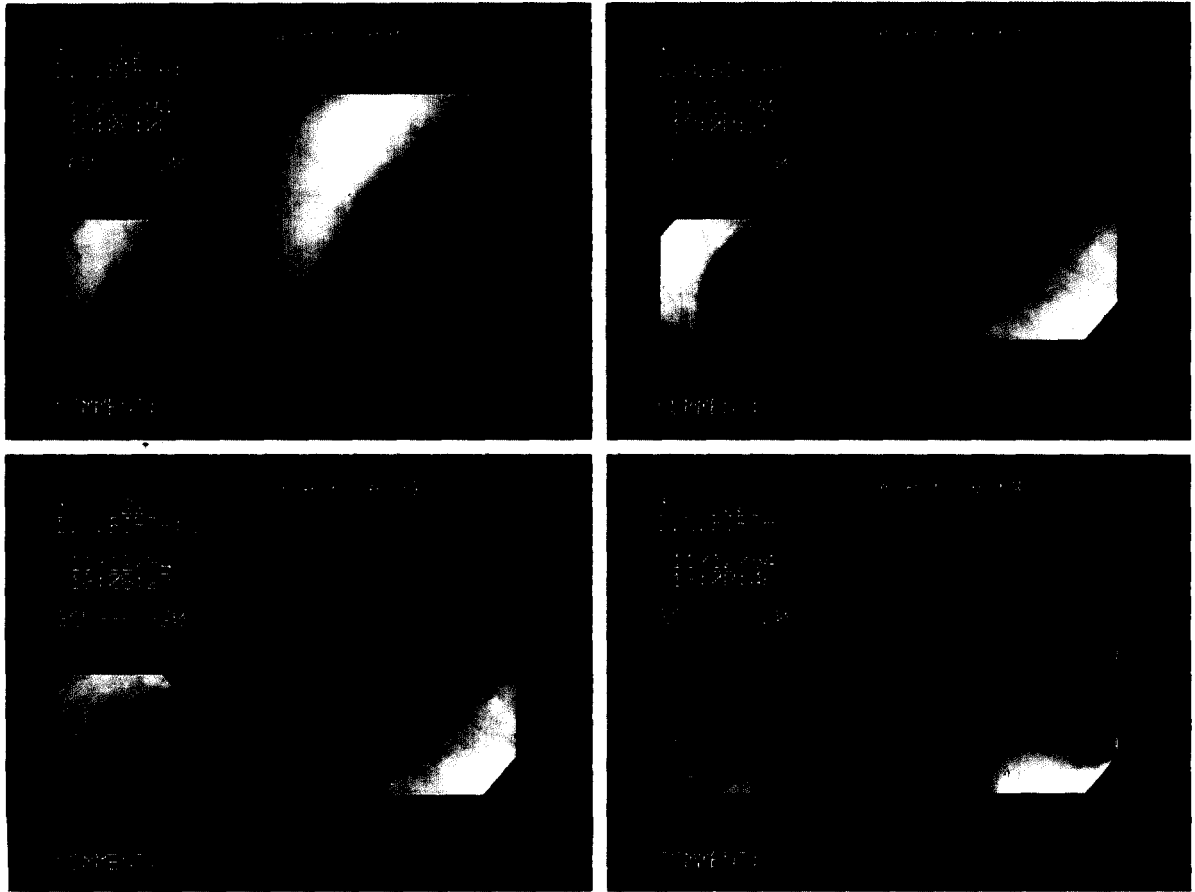


그림 3. 술 전 기관지내시경 사진. 우측후방에서 약 5cm의 기도 막성 부분의 파열을 볼 수 있다.

를 이용하여 공기 누출이 없음을 확인한 후에 흉강내를 수 차례 생리적 식염수로 세척한 다음 종격동 늑막을 봉합하였다. 식도와 기도 사이의 봉합부를 덮는 피편은 사용하지 않았다. 흉강내 삽관한 후 흉부 절개를 층대층으로 봉합하였다. 안면부열상을 단순 봉합한 후 환자는 중환자실로 이송하여 수술 후 2시간째 기도내 삽관을 제거하였다. 술후 환자상태는 양호하였으며, 수술 후 10일째 추적검사로 시행한 기관지경 소견상(그림 5), 봉합부위는 내피세포가 잘 덮여 있으며 파열된 부위없이 치유된 것을 볼 수 있었다. 현재까지 외래로 추적 관찰중이며 합병증이 없이 양호하다.

### 고 찰

비관통성 외상에 의한 흉부의 기도-기관지의 파열은 80% 정도가 자동차사고에서 나타나고 이는 운송수단이나 속도의 증가와 밀접한 관계가 있는 것으로 생각되며 그 다음으로는 압박에 의하거나, 추락에 의한 것이 원인이 된

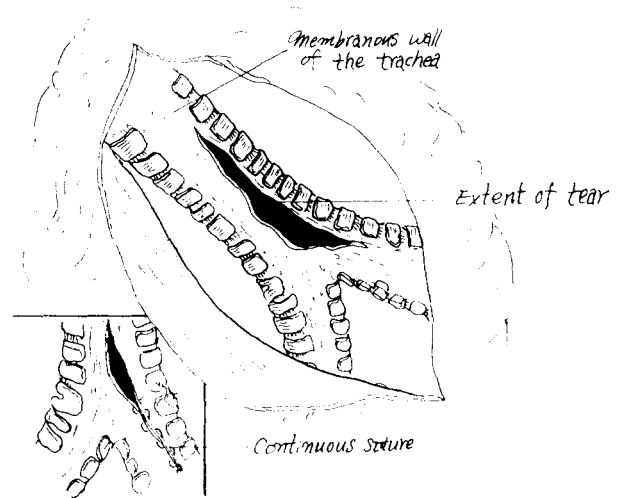


그림 4. 슬증 소견의 모식도. 기도의 막성부분과 연골이 인접하는 부위에서 우측 주기관지로 연장되어있는 길이 5cm의 종파열을 볼 수 있다.

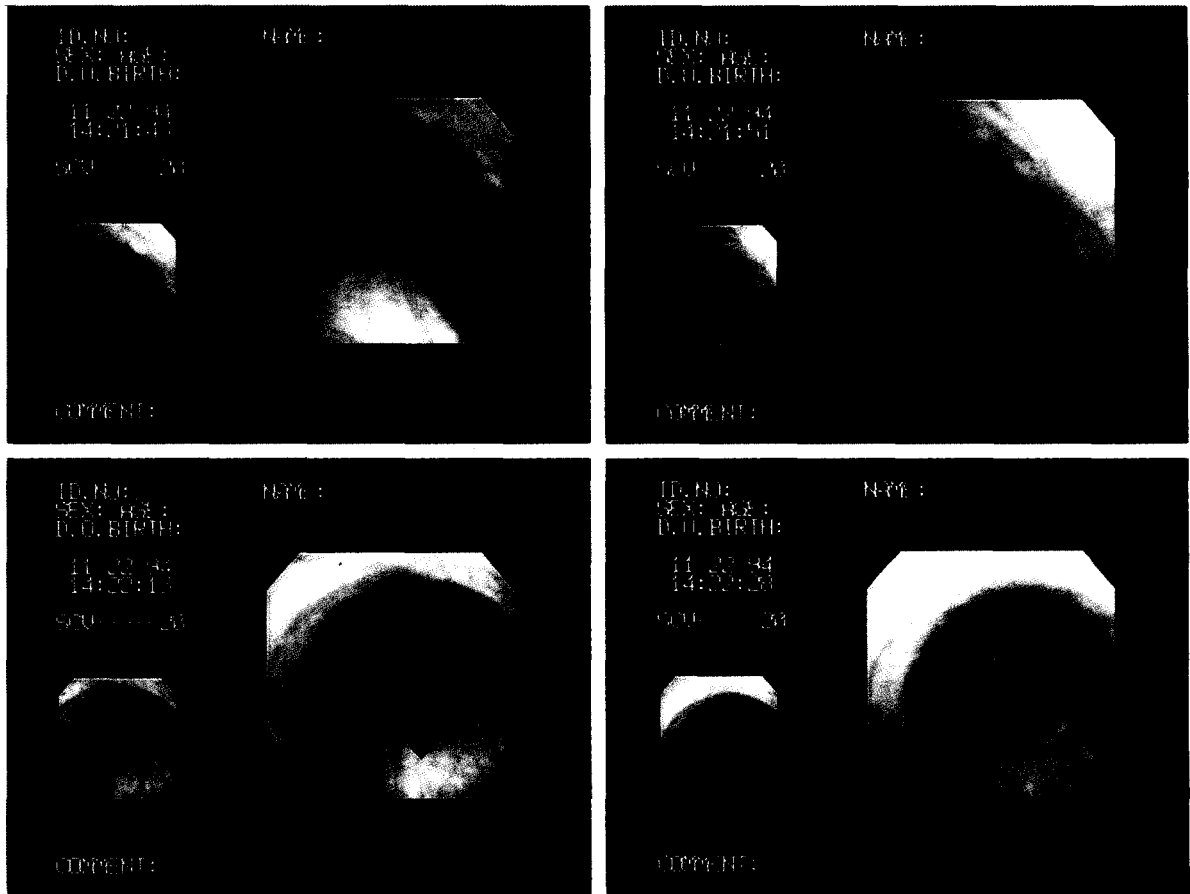


그림 5. 술 후 기관지내시경 사진

다. 기도-기관지의 파열의 빈도는 비관통성 흉부질환의 약 1% 정도이며<sup>1)</sup>, 기도 파열의 빈도수는 더욱 적다. 그러나 병원에 살아서 도착하지 못하는 환자까지 포함한다면<sup>2)</sup> (2.8%), 빈도수는 더욱 높으리라고 볼 수 있으며 증가하는 차량 및 속도 등으로 인한 사고의 증가, 발달되는 진단의 방법 등에 의해 빈도수는 더욱 증가하리라고 예측할 수 있다. 대부분의 환자는 20대에서 30대이며 이는 생활에 있어서 가장 활동적인 시기이기 때문으로 생각된다. 발생빈도는 정확하게 파악하기 어려운 바, 첫째로는 심한 손상으로 병원에 도착하기전 사망하는 환자가 많고, 수상후 합병증의 발생이 시간이 경과하여 나타나는 경우도 많기 때문이다. 파열의 기전은 대개 몇가지의 단독 혹은 복합작용으로 설명되는데<sup>3)</sup>, (1) Blow out: Glottis가 닫혀 있는 동안 갑작스럽게 기도내의 압력이 증가하여 기도의 막성부분이 종으로 파열되는 경우, (2) Lateral distraction: 흉강을 강하게 누를 때 좌우로의 폭이 커지면서 늑막강내의 음압이 커지면서 기관 분기부(carina) 주변의 기도를 잡아당기게

되는 경우, (3) Shearing force: 갑작스러운 감속으로 고정되어있는 기관 분기부(carina) 또는 운상연골(cricoid cartilage)에 의해 기도가 파열되는 경우, (4) Direct compression: 흉골과 척추뼈 사이에서 직접적으로 기도가 눌러 파열되는 경우 등이다. 본 예에서는 위의 원인이 복합적으로 작용한 것으로 생각된다. 파열은 80% 이상이 기관 분기부(carina)의 2.5cm 이내에서 일어나는데 특히 어린 나이에는 흉벽이 더욱 탄력적이고 쉽게 눌리는 특성이 있으므로 더욱 더 잘 일어나게 된다.

기도-기관지 파열은 단순한 횡적 또는 종적 파열에서부터 한군데 이상을 포함하는 복잡 파열이 있을 수 있으며 우측 주기관지(25%), 좌측 주기관지(17%), 기관지(16%), 흉부 기도(12%), 경부 기도(4%) 순으로 나타나고, 복잡파열은 8% 정도에서 발생하며 대부분 기도와 우측 주기관지를 포함하거나 기도와 양측 주기관지를 포함하는 것이다. 종파열은 18%에서 나타나며 흉부기도가 10%, 경부기도가 6.5% 이었다<sup>4)</sup>.

가장 흔히 동반되는 흉부 손상은 늑골, 흉골, 쇄골 등의 골절과 폐둔상이다. 늑골 골절이 동반되는 경우가 40~50% 정도되지만 동반되는 질환은 의외로 적은 경우가 많으며 동반된 질환이 없거나 하다<sup>5)</sup>. 흉부내의 기도의 파열은 기관지 파열보다 훨씬 빈도수가 적지만 기도가 파열되는 경우 기관지 파열과 동반되는 경우는 많다.

임상적 증상은 기도 파열의 정도와 종격종 늑막의 파열과의 동반 여부등에 따라서 다양하게 나타나는데, 거의 증상이 없는 경우부터 심한 호흡부전을 보이는 경우, 종격동 기종에서 부터 심한 피하기종까지 보이며 혈담이 있는 경우도 있으므로, 증상에 따라 진단이 때로는 늦게되는 경우가 있다. 중요한 것은 수상시 발병의 정도에 대한 인식과 고도의 의심을 갖고 검사하는 것이다<sup>6)</sup>. 단순 흉부 X-선 소견으로는 기도-기관지 파열의 진단에 있어서 바로 확진하기 힘들지만 기흉 혹은 종격동 기종이 있거나 심부 경부 기종이 보일 때에는 의심할 수 있다<sup>6)</sup>. 종격동기종 또는 심부 경부 기종이 기흉과 동반되지 않았을 경우는 기도의 파열을 더욱 의심할 수 있으며, 기흉이 있을 경우 흉관으로 폐쇄성 삼관술을 시행하여야 하지만 폐가 확장되지 않고 대량의 공기누출이 있을 경우는 오히려 호흡곤란이 더욱 악화될 수 있으므로<sup>4)</sup>, 즉시 수술실에서 기관지경 검사를 시행하여야 하고 혈담이 배출될 경우도 즉시 기관지경 검사를 시행하여야 한다. 의의있는 기흉이 없으며 종격동기종, 경부 또는 흉부 피하기종이 있거나 종격동이 약간 증가된 소견일 때에는 정밀한 방사선 검사가 필요하며 환자의 상태가 허락한다면 전산단층촬영 등이 크게 도움이 된다. 조기진단에서 중요한 것은 소수의 증상으로 판단하여 언제 기관지경 검사를 할 것이냐는 것이다. 기관지 내시경 검사는 진단에 있어서 가장 중요한 검사로서 기도 기관지의 파열이 의심되면 언제나 실시하는 것이 좋다. 기관지파열 후 정도가 1주 지나면 진단은 더욱 확실해지는데 완전 무기폐가 발생되거나, 기관지가 협착되거나 또는 기관지-식도루를 형성하거나 하게 되는데, 대부분의 기관지-식도루는 carina의 직상부에 있는 것이 보통이다.

수술은 간단한 봉합 치료에서 부터 인공심폐기를 필요로 하는 수술까지 광범위한 치료를 요하는 경우도 있으며<sup>4)</sup>, 진단이 수상 후 약 7~10일 이내 내려지면 바로 수술하는 것이 좋다. 파열의 크기가 기관지 원주의 I-G 정도이면서 공기누출이 많지 않고, 폐가 완전히 확장되어 있고, 종격동과 피부기종이 한정이 있고 진행되지 않을때 관찰하고 기다리는 경우도 있지만<sup>5, 7)</sup>, 늦게 진단이 된 경우 협착에 의한 합병증이 크므로 수술을 고려하여야 할 것인지에 대하여는 논란의 여지가 있다. 기타의 중요한 손상으로 수술

하였지만 수술상태가 좋지 않아서 수술이 연기되는 경우에 관찰하고 기다리는 경우도 있을 수 있다. 수술의 좋은 결과는 마취과 의사와의 긴밀한 협조에 의한다. 기도삽관에 의해 기도 파열이 심해지는 악영향을 방지하기 위하여는 기관지 내시경의 도움이 필요하기도 하며, 기도 삽관시 파열된 곳 보다 더 깊이 삽관하여야 하고, 필요하다면 일측폐 호흡을 위한 복수관 기도삽관을 시행한다. 또한 수술이 끝난 후에는 필요에 따라 제거하거나 봉합부위보다 아래 삽입하고 있어야 하기 때문에 마취과 의사와의 긴밀한 협조가 필요하다. 복잡파열의 경우 때로는 인공 심폐기를 필요로 하는 경우도 있으며 이 경우는 가능한 한 충분한 호흡 혹은 순환기능을 유지할 수 없을 경우에만 하는 것이 좋다<sup>4)</sup>. 횡파열은 흡수성 봉합사로 단속 봉합(interrupted suture)을 시행하는 반면 종파열은 연속봉합(continuous suture)을 시행할 수 있으며 조직 피편을 사용하여 봉합부위를 보장하는 것이 좋다. 수술 부위의 협착이 만성 합병증중 가장 중요한데 이는 봉합부위의 과다한 장력, 혈류공급의 차단, 봉합사의 종류에 따라 나타나는데, 비흡수성 봉합사를 쓴 경우 37%에서 봉합부위의 육아조직이 있었으나 흡수성 봉합시에서는 없었다고 보고하고 있다<sup>8)</sup>. 또한 점막층의 적절한 봉합도 봉합부위 협착에 영향을 준다. 따라서 수술 후 정기적인 추적관찰을 함으로써 수술부위의 협착에 의한 합병증 및 사망을 피할 수 있도록 하는 것이 중요하다.

결론적으로, 비관통성 흉부손상에 의해 일어나는 기도 파열은 아주 드문 질환이며 현대 사회의 영향으로 증가하고 있는 추세이다. 보통 높은 사망율을 보이지만, 조기에 진단이 되고 마취과와의 긴밀한 협조 및 즉각적이며 적절한 치료에 의해 좋은 결과를 얻을 수 있으며, 수술 후 합병증 및 사망에 중요한 영향을 미치는 봉합부위 협착에 대한 세밀한 추적조사가 필요하다.

## 참 고 문 헌

1. Travis SPL, Layer GT. Traumatic transection of the thoracic trachea. Ann Royal Coll Surgeons Engl 1983;65:240-1
2. Bertelsen S, Howitz P. Injuries of the trachea and bronchi. Thorax 1972;27:188-94
3. Kirsh MM, Orringer MB, Behrendt DM, Sloan H. Management of tracheobronchial disruption secondary to non-penetrating trauma. Ann Thorac Surg 1976;22:93-101
4. Symbas PN, Justicz AG, Ricketts RR. Rupture of the Airways From Blunt Trauma: Treatment of Complex Injuries. Ann Thorac Surg 1992;54:177-83
5. Hood RM, Sloan HE. Injuries of the trachea and major bronchi.

- J Thorac Cardiovasc Surg 1959;38:458-80
6. Mills SA, Johnson FR, Hudspeth AS, Breyer RH, Myer RT, Cordell AR. *Clinical spectrum of blunt tracheobronchial disruption illustrated by seven cases.* J Thorac Cardiovasc Surg 1982; 84:49-58
7. Roxburgh JC. *Rupture of the tracheobronchial tree.* Thorax 1987;42:681-8
8. Gibbon JA, Peniston RL, Raflo CP, Diamond SS, Aaron BL. *A Comparison of Synthetic Absorbable Suture with Synthetic Nonabsorbable Suture for Construction of Tracheal Anastomosis.* Chest 1981;79(3):340-2