

# 온몸의 연속절단면영상 만들기 (셋째 보고: 구역화영상, 관상구역화영상, 시상구역화영상을 만드는 방법)

황성배, 정민석\*, 박진서, 강군용<sup>1</sup>, 박형선<sup>2</sup>

아주대학교 의과대학 해부학교실, <sup>1</sup>우신향병원 물리치료과, <sup>2</sup>한국과학기술정보연구원

## 〈 초 록 〉

온몸의 연속절단면영상이 있으면 온몸을 3차원영상으로 재구성할 수 있고, 각 해부구조의 구역화영상이 있으면 각 해부구조를 3차원영상으로 재구성할 수 있다. 이 연구에서는 해부영상에서 보이는 피부, 뼈, 간, 허파, 콩팥, 방광, 심장, 뇌의 테두리를 구역화하기로 하였고, 소화관, 호흡관, 동맥 내강의 테두리를 구역화하기로 하였다. Adobe Photoshop에서 자식올가미도구를 써서 해부구조의 테두리를 따라서 선택을 반자동으로 그리고 고친 다음에 올가미도구를 쓰거나 작업패스를 거쳐서 선택을 수동으로 고쳤다. 선택 속에 빛깔을 채워서 구역화영상을 만들었다. 모든 구역화영상의 행과 열을 쌓아서 관상구역화영상과 시상구역화영상을 만든 다음에 관상구역화영상과, 시상구역화영상을 살펴서 틀린 구역화영상을 찾았고, 틀린 구역화영상을 고쳤다. 이 연구에서 마련한 구역화영상 8,507개는 간격이 0.2 mm였고, 해상도가 3,040×2,008였고, 화소크기가 0.2 mm였고, 빛깔이 8 bits color였다. 따라서 구역화영상 1개의 파일크기가 5.8 Mbytes였고, 8,507개의 파일크기가 48.3 Gbytes였다. 이 구역화영상을 바탕으로 해부구조의 3차원영상, 가상해부 소프트웨어, 가상내시경 소프트웨어를 만들면 해부학과 내시경을 익히는 데 도움이 될 것이다.

찾아보기 낱말 : 해부영상, 구역화영상, 관상구역화영상, 시상구역화영상, 3차원영상, 어도비 포토샵

## 서 론

미국에서는 온몸의 연속절단면영상 (Visible Human Project dataset)을 만들어서 1994년 (남성)과 1995년 (여성)에 발표하였다 (Spitzer *et al.*, 1996). 한국에서는 2000년부터 온몸의 연속절단면영상 (Visible Korean Human dataset)을 만들고 있고 (김진용 등, 2002; 박진서 등, 2002), 중국에서는 2002년부터 온몸의 연속절단면영상 (Visible Chinese Human dataset)을 만들고 있다. 온몸의 연속절단면영상 (자기공명영상, 컴퓨터단층사진, 해부영상) 중에서 가장 중요한 것은 해부영상이며, 해부영상이 있으면 온몸을 3차원영상으로 재구성할 수 있다 (Spitzer *et al.*, 1996). 그러나 각 해부구조의 테두리를 그려서 만든 구역화영상이 없으면 각 해부구조를 3차원영상으로 재구성할 수 없다 (Kang *et al.*, 2000; Shiemann *et al.*, 2000). 이 연구의 목적은 각 해부구조를 3차원영상으로 재구성하고, 이 3차원영상을 바탕으로 가상해부 소프트웨어와 가상내시경 소프트웨어를 만들어서 해부학과 내시경을 익히는 데 도움을 주는 것이다. 이를 위해서 한국에서 만든 해부영상을 바

탕으로 중요한 해부구조를 반자동으로 구역화해서 구역화영상을 만들었고, 관상구역화영상과 시상구역화영상을 만들어서 구역화영상이 올바른지 확인하였다.

## 재료 및 방법

시신을 포매하고 연속절단해서 해부영상을 만들었다. 포매상자에 시신을 눕힌 다음에 포매제 (증류수 1,000 L, 젤라틴 30 kg, 메틸렌 블루 0.5 kg)를 붓고 얼려서 포매하였다. 포매상자를 연속절단기 (한원정기™)의 포매상자받침에 올려 놓고 고정한 다음에 절단원반을 써서 0.2 mm 간격으로 연속절단하였다. 디지털사진기로 각 절단면 (크기 600 mm×400 mm)을 찍어서 TIFF 파일 (해상도 3,040×2,008, 빛깔 24 bits color)인 해부영상 8,507개 (ha0001.tif, ha0002.tif, ..., ha8507.tif)로 저장하였다 (Table 1) (김진용 등, 2002; 박진서 등, 2002).

해부영상에서 보이는 해부구조 11개를 구역화하기로 하였다. 해부영상에서 보이는 피부, 뼈, 간, 허파, 콩팥, 방광, 심장, 뇌의 테두리를 구역화하기로 하였다. 해부영상에서 보이는 소화관 (입안, 인두, 식도, 위, 작은창자, 큰창자), 호흡관 (코안,

\* 교신저자: 정민석

Tel: 031-219-5032, Fax: 031-219-5039; dissect@ajou.ac.kr

**Table 1.** Features of the anatomical images and segmented images

Dataset of images (File names)	Resolution	Bit depth	One file size	Total file size
Horizontal anatomical images (ha0001.tif-ha8507.tif)	3,040 × 2,008	24 bits color	17.9 Mbytes	153.1 Gbytes
Horizontal segmented images (hs0001.tif-hs8507.tif)	3,040 × 2,008	8 bits color	5.8 Mbytes	48.3 Gbytes
Coronal segmented images (cs0001.tif-cs2008.tif)	3,040 × 8,507	8 bits color	24.7 Mbytes	48.3 Gbytes
Sagittal segmented images (ss0001.tif-ss3040.tif)	2,008 × 8,507	8 bits color	16.3 Mbytes	48.3 Gbytes

Both intervals and pixel size of all images are 0.2 mm.

**Table 2.** Anatomical structures, the outlines of which are segmented

Anatomical structures	Contents
Skin	
Bone	
Liver	
Lung	
Kidney	
Urinary bladder	
Heart	
Brain	Cerebrum, Cerebellum, Brain stem
Digestive tract*	Oral cavity, Pharynx, Esophagus, Stomach, Small intestine, Large intestine
Respiratory tract*	Nasal cavity, Pharynx, Larynx, Trachea, Bronchus, Lobar bronchus, Segmental bronchus
Artery*	Ascending aorta, Coronary artery, Aortic arch, Brachiocephalic trunk, Common carotid artery, External carotid artery, Subclavian artery, Axillary artery, Brachial artery, Radial artery, Ulnar artery, Thoracic aorta, Abdominal aorta, Celiac trunk, Renal artery, Common iliac artery, Internal iliac artery, External iliac artery, Femoral artery, Popliteal artery, Anterior tibial artery, Posterior tibial artery

\*In the case of digestive tract, respiratory tract, and artery, the luminal outlines are segmented.

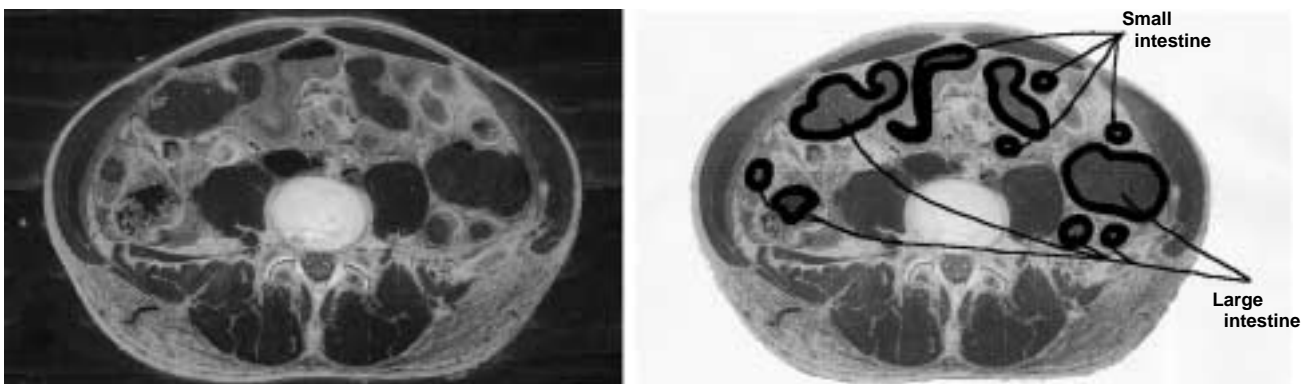
인두, 후두, 기관, 기관지,엽기관지, 구역기관지), 동맥 (오름대 동맥, 심장동맥, 대동맥, 팔머리동맥, 온목동맥, 바깥목동맥, 빗장밑동맥, 겨드랑동맥, 위팔동맥, 노동맥, 자동맥, 가슴대동

맥, 배대동맥, 복강동맥, 콩팥동맥, 온엉덩동맥, 속엉덩동맥, 바깥엉덩동맥, 넓다리동맥, 오금동맥, 앞정강동맥, 뒤정강동맥)은 벽의 테두리가 아닌 내강의 테두리를 구역화하기로 하였다 (Table 2).

해부영상을 인쇄한 종이에 창자 내강의 테두리를 그렸다. 창자가 담긴 해부영상을 1 mm 간격으로 추렸다. Adobe Photoshop (version 7.0, Adobe™)의 페인트통도구 (paint bucket tool)를 써서 해부영상에서 시신의 바깥 부분, 즉 포매제가 있는 부분을 흰색으로 채웠는데, 이것은 해부영상을 인쇄한 종이에 창자의 이름을 적기 위한 것이었고, 또한 인쇄기의 먹가루를 아끼기 위한 것이었다. 해부영상을 A4 종이에 거의 가득 차게 확대한 다음에 A4 종이에 인쇄하였다. 의학전문가가 창자 내강의 테두리를 색연필로 이 종이에 그렸으며 (Fig. 1), 이 때 연속절단면영상 그림책을 참고하였다 (Spitzer & Whitlock, 1998). 그런 다음에 종이를 넘겨 보면서 창자 내강의 테두리를 처음부터 끝까지 이어지게 그렸고, 한결같이 그렸는지 확인하였다.

Adobe Photoshop에서 다음처럼 피부를 포함한 11개의 해부구조를 반자동으로 구역화해서 구역화영상을 만들었다.

해부영상을 임시구역화영상의 해부영상레이어에 담았다. 구역화영상을 만들기 위해서는 해부영상을 Adobe Photoshop 파일의 바탕에 담아야 한다. 따라서 모든 해부영상 8,507개를 Adobe Photoshop 파일 (해상도 3,040 × 2,008, 빛깔 24 bits color)인 임시구역화영상 8,507개 (hs0001.psd, hs0002.psd, ..., hs8507.psd)로 저장하였다. 이 결과로 해부영상이 임시구역화

**Fig. 1.** Anatomical image (left) and anatomical image paper, on which the luminal outlines of intestines are drawn (right).

영상의 바탕인 해부영상레이어에 담겼다 (Fig. 2). 실제로는 하나의 해부영상을 임시구역화영상으로 바꾸는 일을 액션 (action)에 기록한 다음에 이 액션을 나머지 모든 해부영상에 실행해서 일괄처리 (batch)하였다.

선택레이어를 덧붙였다. 구역화영상을 만들기 위해서는 해부영상에서 보이는 해부구조의 테두리를 따라서 선택 (selection)을 그려야 하며, 이 선택을 담은 선택레이어를 만들어야 한다. 따라서 임시구역화영상 하나를 연 다음에 해부구조 11개의 선택을 담은 선택레이어 11개 (피부선택레이어, 뼈선택레이어, 간선택레이어, 허파선택레이어, 콩팥선택레이어, 방광선택레이어, 심장선택레이어, 뇌선택레이어, 소화관선택레이어,

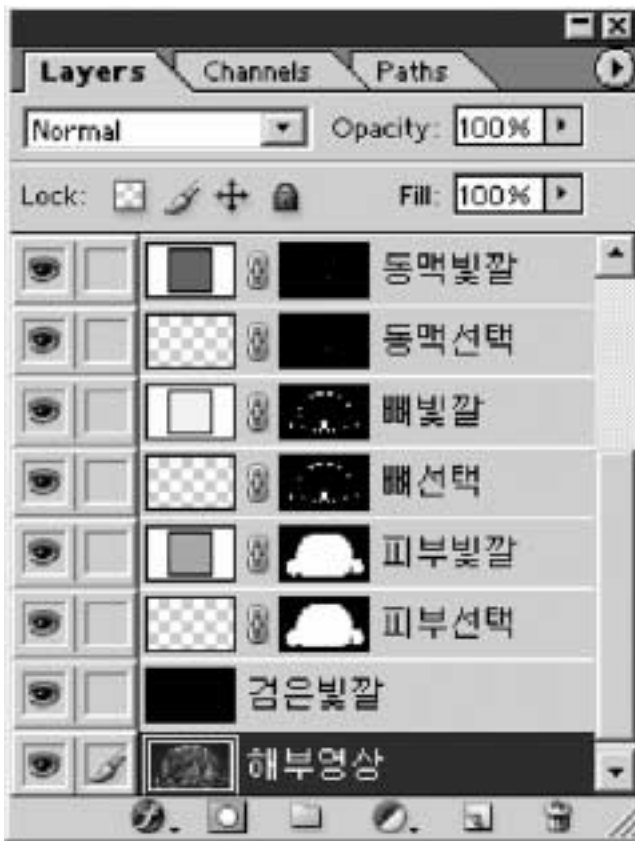

Fig. 2. Anatomical image layer, black layer, selection layers of the anatomical structures, and color layers of the anatomical structures in the temporary segmented images.

어, 호흡관선택레이어, 동맥선택레이어)를 만들어서 덧붙였다 (Fig. 2).

자석올가미도구 (magnetic lasso tool)를 써서 선택을 반자동으로 그렸고 고쳤다. 자석올가미도구를 고른 다음에 (Fig. 3) 페더 (feather)를 0화소로 하였고, 안티앨리어스 (anti-aliased)를 껐고, 올가미폭 (width)을 5화소로 하였고, 빈도수 (frequency)를 100으로 하였다. 마우스 포인터를 해부구조의 테두리에 있는 어느 출발점에서 출발해서 해부구조의 테두리를 따라 천천히 움직여서 다시 출발점으로 되돌렸으며, 이 결과로 선택이 닫힌곡선으로 그려졌다 (Fig. 4). 해부영상에 한 해부구조가 여러 개 있으면 자석올가미도구의 선택에더하기 (add to selection) 기능을 써서 선택을 덧붙여서 그렸다. 그린선택의 일부가 해부구조의 테두리 속에 있으면 자석올가미도구의 선택에더하기 기능을 써서 선택을 반자동으로 고쳤고, 그린선택의 일부가 해부구조의 테두리 바깥에 있으면 선택에서빼기 (subtract from selection) 기능을 써서 선택을 반자동으로 고쳤다. 이 방법을 써서 한 해부영상에서 보이는 모든 해부구조의 선택을 반자동으로 그렸고 고쳤다. 의학전문가가 연속절단면영상 그림책을 참고해서 선택을 반자동으로 그렸고 고쳤으며 (Spitzer & Whitlock, 1998), 종이에 그린 것을 참고해서 창자의 선택을 반자동으로 그렸고 고쳤다 (Fig. 1).

선택을 반자동으로 고치기 어려우면 올가미도구 (lasso tool)를 쓰거나 작업패스 (work path)를 거쳐서 수동으로 고쳤다. 올가미도구를 써서 선택을 수동으로 고치는 방법과 같았다. 올가미도구를 고른 다음에 (Fig. 3) 올가미도구의 선택에더하기 기능과 선택에서빼기 기능을 썼다. 마우스 포인터를 해부구조의 테두리를 따라서 움직였으며, 이 결과로 선택이 마우스 포인터를 움직인대로 고쳐졌다. 작업패스를 거쳐서 선택을 수동으로 고치는 방법과 같았다. 작업패스만들기 (make work path) 기능을 써서 선택을 작업패스로 바꾸었다. 작업패스는 기준점 (anchor point), 기준점을 잇는 선분 (segment), 선분의 생김새를 결정하는 조절점 (control point)으로 이루어졌다 (Fig. 5). 직접선택도구 (direct selection tool)를 써서 기준점의 개수를 늘리거나 줄였고, 선분이 해부구조의 테두리에 들어맞도록 기준점과 조절점을 옮겼다. 이처럼 작업패스를 고친 다음에 선택만들기 (make selection) 기능을 써서 작업패스를 다시 선택으로 바꾸었다. 역시 의학전

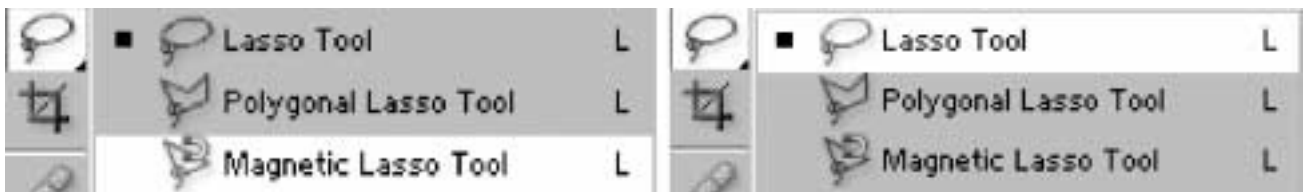


Fig. 3. Magnetic lasso tool (left) and lasso tool (right) on the Adobe Photoshop.




Fig. 4. Temporary segmented images showing two selections of skin and bone (left) and the selections, which are filled with colors (right).




Fig. 5. Temporary segmented image showing a work path, which is composed of the anchor points (□), segments between anchor points, and control points (◇).

문가가 연속절단면영상 그림책을 참고해서 선택을 수동으로 고쳤다(Spitzer & Whitlock, 1998).

선택을 선택레이어에 담았다. 선택을 각 선택레이어에 담았는데, 보기를 들면 피부선택을 피부선택레이어에 담았다. 한 해부구조의 선택을 여러 개 그렸으면 이 모든 선택을 한 선택레이어에 담았다(Fig. 2).

선택레이어를 모든 임시구역화영상에 붙여 넣은 다음에 선택을 고쳤다. 선택레이어를 복사해서 다음 임시구역화영상에 붙여 넣은 다음에 선택레이어에 담긴 선택을 해부영상의 해부구조와 견주었다. 선택의 개수가 해부구조의 개수와 다르면 자석올가미도구의 선택에더하기 기능을 써서 선택을 덧붙여서 그리거나 선택에서빼기 기능을 써서 선택을 없앴다. 선택이 해부구조의 테두리에 들어맞지 않으면 자석올가미도구를 써서 선택을 반자동으로 고친 다음에 올가미도구를 쓰거나 작업패스를 거쳐서 선택을 수동으로 고쳤다. 고친

선택을 선택레이어에 담았다. 이 방법을 되풀이해서 임시구역화영상 8,507개에 선택레이어를 붙여 넣고, 모든 선택을 고쳤다. 역시 의학전문가가 연속절단면영상 그림책을 참고해서 선택을 고쳤다(Spitzer & Whitlock, 1998).

빛깔레이어를 덧붙였다. 구역화영상을 만들기 위해서는 해부구조의 선택 속에 빛깔을 채워야 하며, 이것을 담은 빛깔레이어를 만들어야 한다. 따라서 모든 임시구역화영상에서 해부구조 11개의 선택 속에 빛깔을 채워서 담은 빛깔레이어 11개 (피부빛깔레이어, 뼈빛깔레이어, 간빛깔레이어, 허파레이어, 콩팥빛깔레이어, 방광빛깔레이어, 심장빛깔레이어, 뇌빛깔레이어, 소화관빛깔레이어, 호흡관빛깔레이어, 동맥빛깔레이어)를 만들어서 덧붙였다(Fig. 2).

선택 속에 빛깔을 채운 다음에 빛깔레이어에 담았다. 칠(solid color) 기능을 써서 선택 속에 빛깔을 채운 다음에 각 빛깔 레이어에 담았다(Fig. 2). 이 때 각 해부구조마다 서로 다른 빛깔을 채웠다(Fig. 4).

검은빛깔레이어를 덧붙였다. 구역화영상을 만들기 위해서는 검은빛깔이 포매제를 가려야 하며, 이 검은빛깔을 담은 검은빛깔레이어를 만들어야 한다. 따라서 모든 임시구역화영상에서 검은빛깔을 담은 검은빛깔레이어를 만들어서 덧붙였다. 이 결과로 임시구역화영상마다 레이어 24개(해부영상레이어 1개, 선택레이어 11개, 빛깔레이어 11개, 검은빛깔레이어 1개)가 만들어졌다(Fig. 2).

페인트통도구를 써서 검은빛깔을 채운 다음에 검은빛깔을 모든 임시구역화영상의 검은빛깔레이어에 담았다.

레이어의 위치를 바꾼 다음에 임시구역화영상을 구역화영상으로 저장하였다. 모든 임시구역화영상에서 검은빛깔레이어를 해부영상레이어 위에 놓아서 검은빛깔이 포매제를 포함한 해부영상을 가리게 하였다. 빛깔레이어를 검은빛깔레이어 위에 놓아서 해부구조의 빛깔이 검은빛깔에 가리지 않게 하였다. 빛깔레이어 중에서 피부빛깔레이어를 가장 아래에 놓아서 다른 해부구조의 빛깔이 피부의 빛깔에 가리지 않게 하였다. 모든 임시구역화영상을 TIFF 파일(해상도 3,040×2,008, 빛깔 8 bits color)인 구역화영상 8,507개(hs0001.tif, hs0002.tif, ..., hs8507.tif)로 저장하였다(Fig. 6).

일괄처리 기능을 써서, 빛깔레이어를 덧붙이는 일부터 임시구역화영상을 구역화영상으로 바꾸는 일까지를 자동으로 처리하였다. 하나의 임시구역화영상에서 빛깔레이어를 덧붙이는 일, 선택 속에 빛깔을 채운 다음에 빛깔레이어에 담는 일, 검은빛깔레이어를 덧붙이는 일, 검은빛깔을 채운 다음에 검은빛깔레이어에 담는 일, 레이어의 위치를 바꾼 다음에 임시구역화영상을 구역화영상으로 바꾸는 일을 액션에 기록한 다음에 이 액션을 나머지 모든 임시구역화영상에 실행해서 일괄처리하였다.

Adobe Photoshop에서 다음처럼 반자동으로 관상구역화영상과 시상구역화영상을 만들었다.

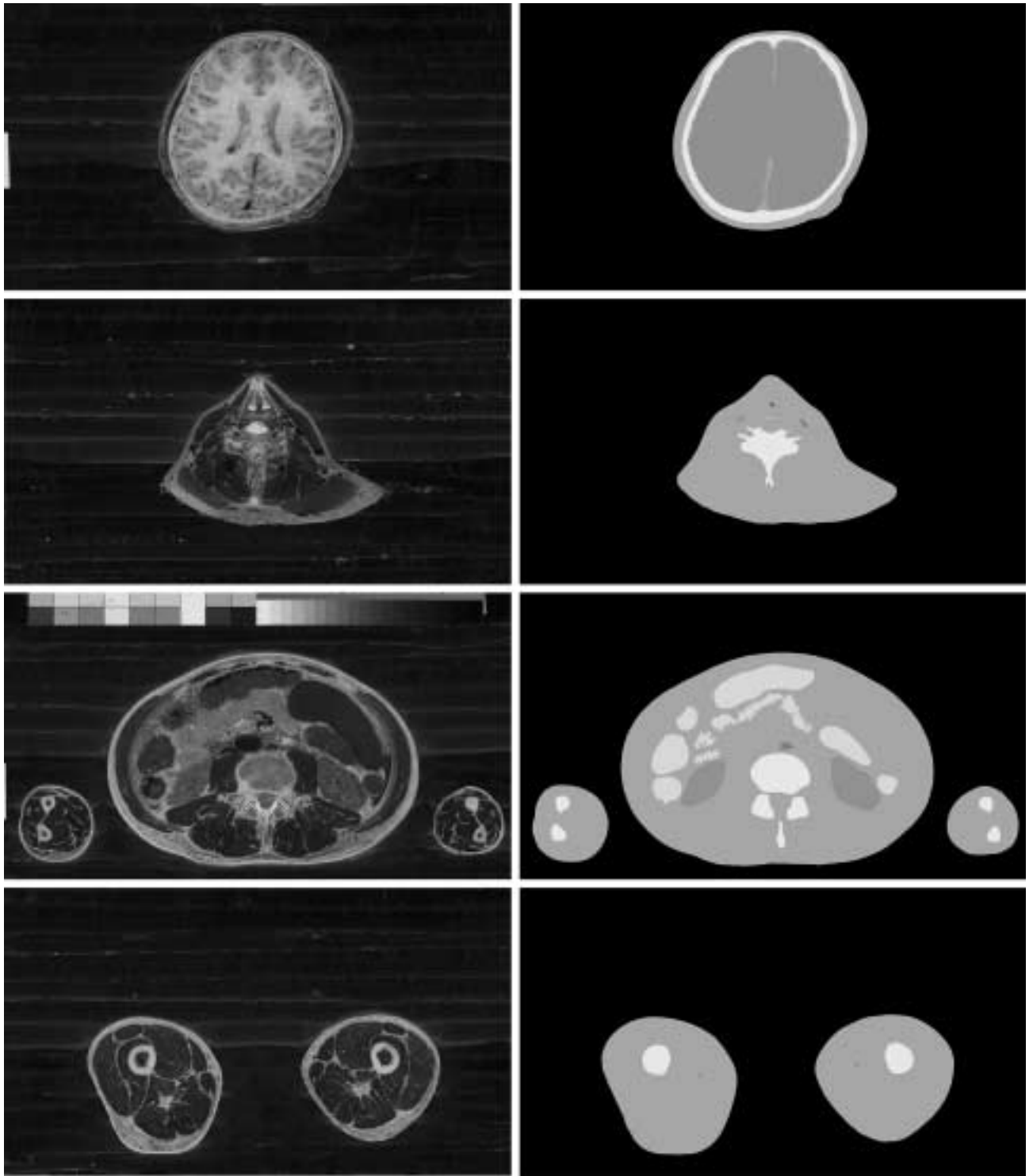


Fig. 6. Corresponding anatomical images (left column) and segmented images (right column) of the head, neck, abdomen, and thighs (from the 1st row to the 4th row).

임시관상구역화영상 2,008개를 새로 만들었다. Adobe Photoshop 파일 (해상도 3,040×8,507, 빛깔 8 bits color)인 임

시관상구역화영상 1개 (cs0001.psd)를 새로 만들었다. 윈도우즈 탐색기에서 임시관상구역화영상 1개 (cs0001.psd)를 복사

한 다음에 같은 폴더(folder)에 2,007번 붙여 넣어서 임시관상구역화영상의 사본 2,007개(사본-cs0001.psd, 사본-cs0001(2).psd, ..., 사본-cs0001(2007).psd)를 만들었다. ACDSSee(version 3.0, ACDSSee™)에서 연속이름바꾸기(rename series) 기능을 써서 임시관상구역화영상 2,008개의 파일 이름을 차례대로 바꾸었다(cs0001.psd, cs0002.psd, ..., cs2008.psd).

모든 구역화영상의 한 행(row)을 임시관상구역화영상의 첫째 행에 붙여 넣었다. 단일행선택운곽도구(single row marquee tool)를 써서 머리끝 구역화영상(hs0001.tif)의 첫째 행을 선택하였다. 선택한 첫째 행을 잘라 낸 다음에 임시관상구역화영상(cs0001.psd)의 첫째 행에 붙여 넣었다. 나머지 구역화영상(hs0002.tif, hs0003.tif, ..., hs8507.tif)의 첫째 행도 모두 잘라 낸 다음에 임시관상구역화영상(cs0001.psd)의 첫째 행에 붙여 넣었다. 이 결과로 임시관상구역화영상(cs0001.psd)에 레이어 8,507개(1레이어, 2레이어, ..., 8507레이어)가 생겼고, 1레이어의 첫째 행에 머리끝 구역화영상(hs0001.tif)의 첫째 행이 담겼고, 8507레이어의 첫째 행에 발끝 구역화영상(hs8507.tif)의 첫째 행이 담겼다. 모든 구역화영상에서 둘째 이하의 행을 한 행씩 올렸으며, 이 결과로 둘째 행이 첫째 행으로 올라갔고, 셋째 행이 둘째 행으로 올라갔다. 마찬가지로 모든 구역화영상에서 첫째 행을 잘라 낸 다음에 임시관상구역화영상(cs0002.psd)의 첫째 행에 붙여 넣었다. 이 방법을 되풀이해서 나머지 임시관상구역화영상(cs0003.psd, cs0004.psd, ..., cs2008.psd)의 첫째 행에 붙여 넣었다. 실

제로는 구역화영상에 둘째 이하의 행을 한 행씩 올리는 일과 구역화영상의 첫째 행을 잘라 낸 다음에 임시관상구역화영상의 첫째 행에 붙여 넣는 일을 액션에 기록한 다음에 이 액션을 모든 구역화영상에 실행해서 일괄처리하였다.

행을 아래로 분배한 다음에 임시관상구역화영상을 관상구역화영상으로 저장하였다. 단일행선택운곽도구를 써서 임시관상구역화영상(cs0001.psd)에서 8507레이어의 첫째 행을 선택하였다. 이동도구(move tool)를 써서 8507레이어의 첫째 행을 마지막 8,507째 행으로 이동하였다. 레이어 8,507개(1레이어, 2레이어, ..., 8507레이어)를 연결하였다(link). 이동도구의 수직가운데분배(distribute vertical centers) 기능을 써서 1레이어의 행과 8507레이어의 행 사이에 있는 레이어 8,505개(2레이어, 3레이어, ..., 8506레이어)의 행을 차례대로 분배하였다. 임시관상구역화영상을 TIFF 파일(해상도 3,040×8,507, 빛깔 8 bits color)인 관상구역화영상(cs0001.tif)으로 저장하였다. 이 방법을 되풀이해서 0.2 mm 간격의 관상구역화영상 2,007개(cs0002.tif, cs0003.tif, ..., cs2008.tif)로 저장하였다(Table 1). 실제로는 행을 분배한 다음에 임시관상구역화영상을 관상구역화영상으로 저장하는 일을 액션에 기록한 다음에 이 액션을 모든 임시관상구역화영상에 실행해서 일괄처리하였다.

관상구역화영상을 만드는 방법과 비슷한 방법을 써서 시상구역화영상을 만들었다. Adobe Photoshop 파일(해상도 2,008×8,507, 빛깔 8 bits color)인 임시시상구역화영상 3,040

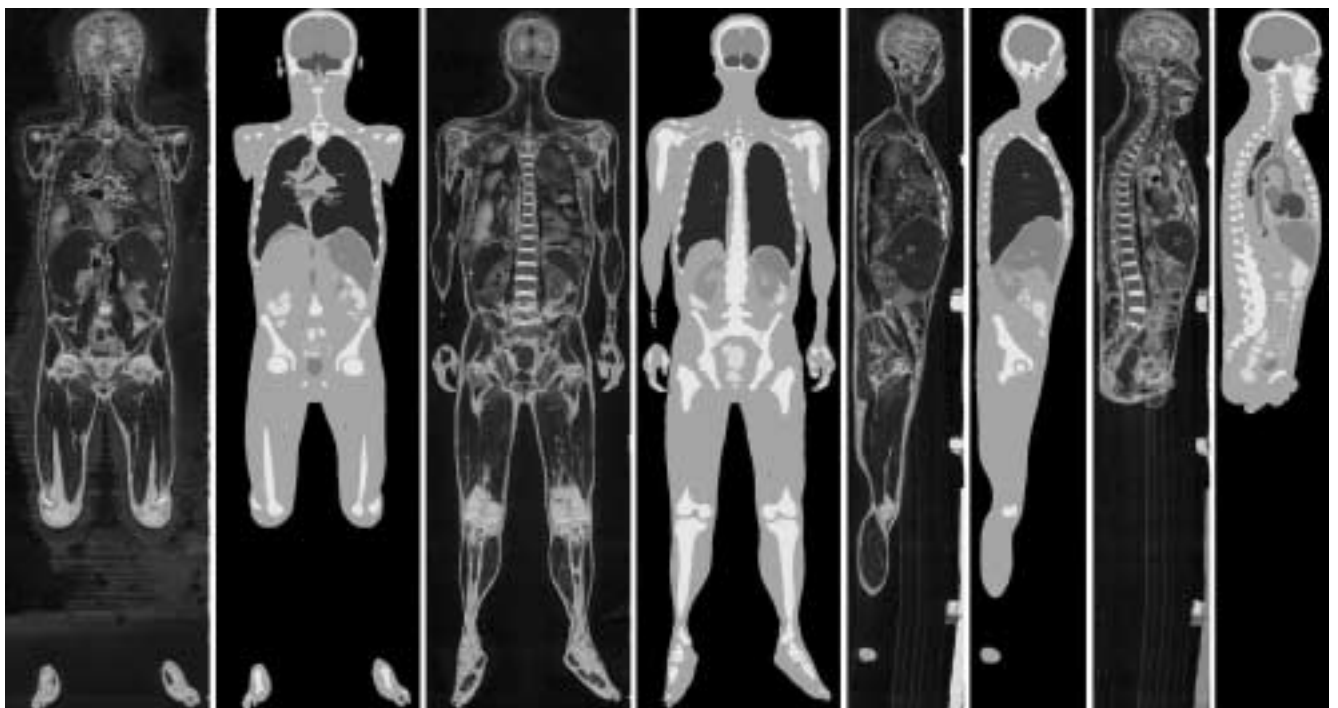


Fig. 7. Corresponding coronal anatomical images and coronal segmented images (left four) and corresponding sagittal anatomical images and sagittal segmented images (right four).

개 (ss0001.psd, ss0002.psd, ..., ss3040.psd)를 만들었다. 단일열 선택윤곽도구 (single column marquee tool)를 써서 모든 구역화영상의 한 열 (column)을 선택하고 잘라 내서 90도 돌린 다음에 임시시상구역화영상 (ss0001.psd)의 첫째 행에 붙여 넣었고, 붙여 넣은 행을 아래로 분배한 다음에 TIFF 파일 (해상도 2,008×8,507, 빛깔 8 bits color)인 시상구역화영상 (ss0001.tif)으로 저장하였다. 이 방법을 되풀이해서 0.2 mm 간격의 시상구역화영상 3,039개 (ss0002.tif, ss0003.tif, ..., ss3040.tif)로 저장하였다. 마찬가지로 방법을 써서 0.2 mm 간격의 관상해부영상과 시상해부영상을 만들었다 (Fig. 7) (Table 1).

구역화영상과 관상, 시상구역화영상을 살펴서 틀린 구역화영상을 찾았다. 의학전문가가 ACDSee에서 여러 구역화영상을 연속으로 살피고, 관상, 시상구역화영상을 관상, 시상해부영상과 함께 살펴서 틀린 구역화영상을 찾았다. 즉 피부를 포함한 해부구조의 테두리가 매끈하지 않거나 해부학 지식에 들어맞지 않은 것을 찾았다 (Figs. 6, 7). 이 때에도 연속절단면영상 그림책을 참고하였다 (Spitzer & Whitlock, 1998).

틀린 구역화영상이 있으면 반자동 또는 수동으로 고쳤다. 틀린 구역화영상이 있으면 틀린 구역화영상에 들어맞는 임시구역화영상 (Adobe Photoshop 파일)에서 틀린 선택을 반자동으로 또는 수동으로 고친 다음에 선택 속에 빛깔을 채우고 구역화영상으로 저장하였다. 관상, 시상구역화영상을 다시 만들어서 구역화영상이 올바른지 확인하였다.

## 결 과

구역화영상 8,507개를 마련하였다. 구역화영상은 해부영상을 바탕으로 만들었기 때문에 해부영상과 마찬가지로 간격이 0.2 mm였고, 개수가 8,507개였고, 해상도가 3,040×2,008이었고, 화소크기가 0.2 mm였다. 그러나 구역화영상은 해부영상과 달리 빛깔이 8 bits color였기 때문에 1개의 파일크기가 5.8 Mbytes였고, 전체의 파일크기가 48.3 Gbytes였다 (Table 1).

관상구역화영상 2,008개와 시상구역화영상 3,040개를 마련하였다. 구역화영상은 개수가 8,507개였고, 해상도가 3,040×2,008이었기 때문에 관상구역화영상은 개수가 2,008개였고, 해상도가 3,040×8,507이었으며, 시상구역화영상은 개수가 3,040개였고, 해상도가 2,008×8,507이었다. 따라서 관상구역화영상은 1개의 파일크기가 24.7 Mbytes였고, 시상구역화영상은 1개의 파일크기가 16.3 Mbytes였다. 관상구역화영상과 시상구역화영상은 구역화영상과 마찬가지로 전체의 파일크기가 48.3 Gbytes였다 (Table 1).

쓸모 있는 구역화영상을 만들었다. 피부, 뼈, 간, 허파, 콩팥, 방광, 심장, 뇌의 테두리를 구역화하였기 때문에 이 해부구조

를 가상해부할 수 있었고, 소화관, 호흡관, 동맥 내강의 테두리를 그렸기 때문에 이 해부구조를 가상내시경할 수 있었다 (Table 2).

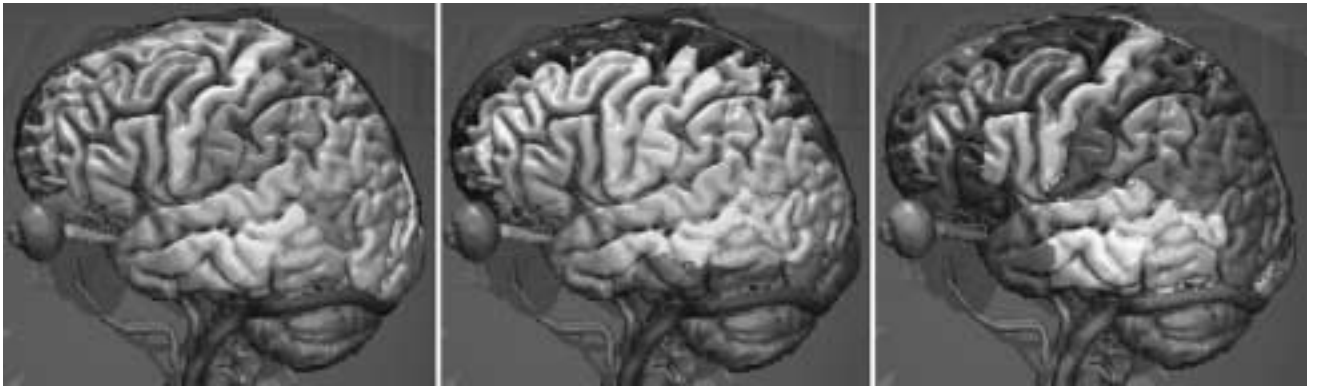
올바른 구역화영상을 마련하였다. 의학전문가가 종이에 창자 내강의 테두리를 그렸고 (Fig. 1), 해부영상에서 보이는 해부구조의 테두리를 반자동으로 그리고 고친 다음에 수동으로 고쳐서 구역화영상을 만들었고 (Fig. 6), 구역화영상과 관상, 시상구역화영상을 살펴서 틀린 구역화영상을 찾은 다음에 (Fig. 7) 틀린 구역화영상을 고쳤기 때문에 올바르고 해부영상에 들어맞는 구역화영상을 마련할 수 있었다. 또한 선택을 담은 선택레이어가 있는 임시구역화영상을 만들었기 때문에 다른 종류의 구역화영상을 쉽게 만들 수 있었다.

## 고 찰

구역화영상은 해부영상에서 보이는 해부구조를 구역화한 영상, 즉 해부구조의 테두리를 그린 영상을 뜻한다. 이 연구에서는 해부영상에서 보이는 해부구조를 반자동으로 구역화하는 방법을 개발해서 구역화영상을 만들었고, 역시 관상구역화영상과 시상구역화영상을 반자동으로 만드는 방법을 개발해서 틀린 구역화영상을 찾고 고쳤는데, 이 내용을 낱낱이 풀이하면 다음과 같다.

구역화영상을 만들어야 한다. 구역화영상이 없어도 해부영상을 쌓아서 온몸을 3차원영상으로 재구성할 수 있고, 이 3차원영상을 잘라 보고 돌려 볼 수 있다. 그러나 구역화영상이 없으면 다음과 같은 문제가 있다. 첫째로 해부영상에서 각 해부구조가 어디에 있는지 깨닫기 어렵고 (Fig. 6), 둘째로 3차원영상을 잘라 보았을 때 절단면에서 각 해부구조가 어디에 있는지 깨닫기 어렵고 (Fig. 7), 셋째로 각 해부구조를 3차원영상으로 재구성할 수 없고, 넷째로 각 해부구조의 3차원영상을 골라서 돌려 볼 수 없다 (Kang *et al.*, 2000; Shiemann *et al.*, 2000). 따라서 이 연구에서는 각 해부구조를 구역화해서 구역화영상을 만들었다. 미국에서는 온몸의 연속절단면영상을 만들어서 1994년 (남성)과 1995년 (여성)에 발표하였는데 (Spitzer *et al.*, 1996), 구역화영상을 포함하지 않았고, 중국에서는 2002년부터 온몸의 연속절단면영상을 만들고 있는데, 구역화영상을 포함할 계획이 없다.

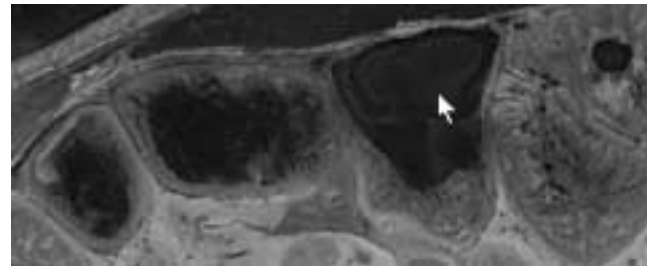
해부영상에서 구역화해야 한다. 연속절단면영상은 자기공명영상, 컴퓨터단층사진, 해부영상으로 이루어져 있다. 화소크기가 1 mm이고, 빛깔이 8 bits gray인 자기공명영상 또는 컴퓨터단층사진에서 구역화하면 해부구조가 잘 보이지 않기 때문에 구역화하는 데 시간이 오래 걸리고, 올바른 구역화영상을 만들 수 없다. 따라서 이 연구에서는 화소크기가 0.2 mm이고, 빛깔이 24 bits color인 해부영상에서 구역화하였다 (Table 1) (김진용 등, 2002). 예외로 컴퓨터단층사진에서 구역



**Fig. 8.** Three dimensional images of the brain, which are divided into each gyrus (left), each blood supply area (center), or each functional area (right) on the Voxel-Man software.

화하면 뼈를 자동으로 빨리 구역화할 수 있다. 따라서 앞으로는 컴퓨터단층사진과 해부영상을 정합(registration)한 다음에 컴퓨터단층사진에서 뼈를 구역화한 결과와 해부영상에서 나머지 해부구조를 구역화한 결과를 합치는 것도 시도할 값어치가 있다.

중요한 해부구조를 구역화해야 한다. 피부와 뼈를 구역화하지 않으면 3차원영상으로 재구성한 다음에 온몸의 모습을 깨닫기 어렵고, 다른 해부구조의 위치를 깨닫기 어렵다. 따라서 이 연구에서는 피부와 뼈를 가장 먼저 구역화하였다. 또한 중요한 해부구조를 구역화하지 않으면 기본적인 가상해부 소프트웨어를 만들 수 없다. 따라서 이 연구에서는 간, 허파, 콩팥, 방광, 심장, 뇌를 구역화하였다 (Table 2). 앞으로는 다음처럼 더 구역화할 필요가 있다. 첫째로 다른 해부구조도 구역화할 필요가 있다. 보기를 들어서 각 근육을 3차원영상으로 재구성하기 위해서는 각 근육을 구역화해야 한다 (Kang *et al.*, 2000). 둘째로 구역화한 해부구조를 나누어서 구역화할 필요가 있다. 보기를 들어서 각 허파구역을 3차원영상으로 재구성하기 위해서는 허파를 허파구역으로 나누어서 구역화해야 한다 (정민석 등, 1999). 이 연구에서 만든 해부영상은 화소크기와 간격이 모두 0.2mm이기 때문에 (Table 1) 0.2mm보다 큰 해부구조를 모두 구역화해서 3차원영상으로 재구성할 수 있다. 셋째로 한 해부구조를 여러 관점으로 나누어서 구역화할 필요가 있다. 보기를 들어서 뇌의 각 이랑을 3차원영상으로 재구성하고, 각 뇌동맥이 분포하는 뇌의 부위를 3차원영상으로 재구성하고, 각 기능을 맡은 뇌의 부위를 3차원영상으로 재구성하기 위해서는 뇌를 여러 관점으로 나누어서 구역화해야 한다 (Fig. 8) (Schiemann *et al.*, 2000). 관심 있는 해부구조의 3차원영상을 만들기 위해서 각 연구자가 끝없이 많은 해부구조를 구역화해야 한다. 이 연구에서 만든 해부영상과 기본적인 구역화영상을 퍼뜨리면 이것을 바탕으로 각 연구자가 관심있는 해부영상을 낱알이 구역화하는 데



**Fig. 9.** Anatomical image showing the blue embedding agent (arrow), which are put into the intestinal lumen.

도움이 될 것이다.

대롱처럼 생긴 해부구조는 내강의 테두리를 구역화하는 것이 바람직하다. 소화관, 호흡관, 동맥 벽의 바깥 테두리를 구역화하면 가상내시경 소프트웨어를 만들 수 없다. 따라서 이 연구에서는 소화관, 호흡관, 동맥 내강의 테두리, 즉 벽의 속 테두리를 구역화하였다 (Table 2). 이 때 소화관 내강에 음식물이 있고, 동맥 내강에 혈액이 차 있는 것을 참고하였다. 연속절단할 때 절단면에서 보이는 소화관, 호흡관 내강에 공기 구멍이 나타나면 포매제를 채웠는데 (김진용 등, 2002), 이 포매제의 파란빛깔 (메틸렌 블루)이 소화관 벽, 호흡관 벽의 빛깔과 뚜렷하게 다른 것은 구역화하는 데 도움이 되었다 (Fig. 9). 그러나 소화관, 호흡관, 동맥 벽을 3차원영상으로 재구성하기 위해서는 벽의 바깥 테두리를 구역화할 필요가 있다.

의학전문가가 구역화해야 한다. 의학 지식이 없는 사람이 구역화하면 올바른 구역화영상을 만들 수 없다. 따라서 이 연구에서는 의학전문가가 창자 내강의 테두리를 종이에 그렸고, 해부구조의 테두리를 반자동으로 그려서 구역화영상을 만들었고, 구역화영상과 관찰, 시상구역화영상을 살펴서 틀린 구역화영상을 찾았으며, 이 때 연속절단면영상 그림책을 참



고하였다(Spitzer & Whitlock, 1998).

복잡한 해부구조는 미리 종이에서 구역화해야 한다. 보기를 들어 구불구불한 창자를 종이에서 구역화하지 않고 바로 해부영상에서 구역화하면 틀리기 쉽다. 따라서 이 연구에서는 창자가 담긴 해부영상을 종이에 인쇄하였고, 창자 내강의 테두리를 이 종이에 그린 다음에 종이를 넘겨 보면서 올바르게 그렸는지 확인하였고, 해부영상에서 창자를 구역화할 때 이 종이를 참고하였다(Fig. 1). 복잡한 해부구조와 마찬가지로 테두리가 모호한 해부구조도 구역화하기 위해서는 미리 종이에서 구역화할 필요가 있는데, 보기를 들면 원심방과 원심실의 경계이다.

해부영상에 들어맞는 구역화영상을 만들어야 한다. 구역화영상을 쌓은 다음에 surface rendering하면 각 해부구조를 3차원영상으로 재구성할 수 있다. 이 3차원영상은 파일크기가 작기 때문에 3차원영상을 실시간에 빨리 돌려 볼 수 있으나, 3차원영상을 마음대로 잘라 볼 수 없다. 따라서 이 연구에서는 구역화영상을 써서 각 해부구조의 해부영상을 쌓은 다음에 volume rendering해서 각 해부구조를 3차원영상으로 재구성하기로 하였다. 이 때 구역화영상이 해부영상에 들어맞지 않으면 각 해부구조를 올바른 3차원영상으로 재구성할 수 없고, 잘라 보았을 때 올바른 해부영상이 나타나지 않는다. 따라서 이 연구에서는 해부영상에 들어맞는 구역화영상을 만들었다. 이를 위해서 해부영상 위에 해부구조의 테두리를 그려서 구역화영상을 만들었고, 구역화영상의 해상도(3,040 × 2,008)와 여백을 해부영상과 같게 하였다(Table 1).

반자동으로 구역화해야 한다. 컴퓨터는 의학 지식이 없기 때문에 컴퓨터가 자동으로 구역화하면, 아무리 좋은 컴퓨터와 소프트웨어를 써도, 올바른 구역화영상을 만들 수 없다. 사람은 빨리 일하지 못하기 때문에 사람이 수동으로 구역화하면 구역화하는 데 시간이 오래 걸린다. 또한 사람은 한결같이 일하지 못하기 때문에 사람이 수동으로 구역화하면 실수하기 쉽고, 한결같은 구역화영상을 만들 수 없다. 보기를 들어서 CorelDRAW (version 10.0, Corel Corporation™)에서

해부구조를 수동으로 구역화하면 시간이 오래 걸리고, 한결같은 구역화영상을 만들 수 없다(정민석 등, 1999; 김진용 등, 2003). 따라서 이 연구에서는 반자동으로 구역화해서 컴퓨터가 하는 자동구역화의 단점과 사람이 하는 수동구역화의 단점을 함께 보완하였다. 이처럼 반자동으로 구역화하는 방법은 시신 한 구의 구역화영상을 천천히 올바르게 만들어서 교육 목적으로 쓰기에 알맞다. 그러나 자동으로 구역화하는 방법은 많은 환자들의 구역화영상을 빨리 만들어서 진료 목적으로 쓰기에 알맞다. 실제로 임상에서는 환자의 자기공명영상 또는 컴퓨터단층사진에서 해부구조와 병리구조를 자동으로 빨리 구역화한 다음에 3차원영상으로 재구성해서 진료 목적으로 쓰고 있다.

Adobe Photoshop에서 반자동으로 구역화하는 것이 바람직하다. 반자동으로 구역화하기 위해서는 다음과 같은 반자동 구역화 소프트웨어를 만들어야 한다. 첫째로 적당한 알고리즘을 써서 반자동으로 구역화할 수 있고, 자동구역화 정도를 결정해서 반자동으로 구역화할 수 있어야 하는데, 이것은 해부구조마다 테두리의 매끄러운 정도가 다르고, 테두리 안팎의 빛깔 차이가 다르기 때문이다. 둘째로 편리한 사용자 인터페이스를 써서 반자동으로 구역화할 수 있고, 소프트웨어의 오류없이 반자동으로 구역화할 수 있어야 하는데, 이것은 많은 해부영상에서 많은 해부구조의 테두리를 그려야 하기 때문이다. 셋째로 여러 종류의 구역화영상, 보기를 들어서 해부구조의 테두리 속에 빛깔을 채운 구역화영상도 만들 수 있고, 테두리에 빛깔을 칠한 구역화영상도 만들 수 있어야 하는데(Fig. 10), 이것은 목적에 따라서 바라는 구역화영상이 다르기 때문이다. 넷째로 구역화영상을 만든 다음에도 구역화영상을 반자동으로 쉽게 고칠 수 있어야 하는데, 이것은 틀리게 구역화하기가 쉽기 때문이다. 이처럼 좋은 반자동구역화 소프트웨어를 만들기 위해서는 컴퓨터 전문가와 함께 많은 시간과 노력을 들여야 한다. 따라서 이 연구에서는 쉽게 마련할 수 있는 Adobe Photoshop에서 반자동으로 구역화하는 방법을 개발하였다. 그러나 Adobe Photoshop은 기능을

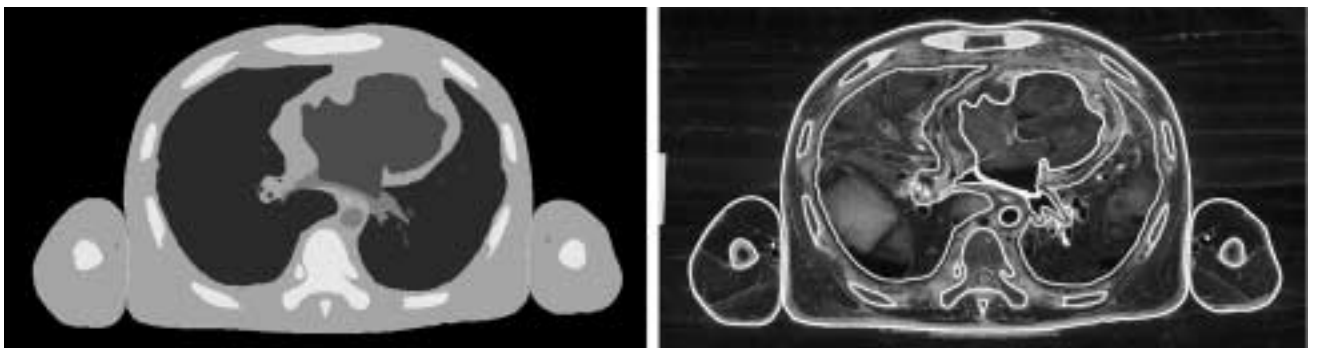


Fig. 10. Segmented image of the thorax, in which the selections are filled with colors and the embedding agent is covered by black color (left), and segmented image, in which the selections are colored and the embedding agent is not covered (right).

마음대로 고치거나 덧붙일 수 없다는 단점도 있다.

Adobe Photoshop에서 자석올가미도구를 써서 선택을 반자동으로 그리고 고쳐야 한다. Adobe Photoshop에서 브러시도구 (brush tool)를 써서 선을 그리면 반자동으로 구역화할 수 없다. 따라서 이 연구에서는 자석올가미도구를 써서 선택을 반자동으로 그렸고 고쳤다. 이를 위해서 자석올가미도구를 고른 다음에 (Fig. 3) 마우스 포인터를 해부구조의 테두리를 따라 천천히 움직여서 닫힌곡선인 선택을 그렸다 (Fig. 4). 그린선택의 일부가 해부구조의 테두리 속에 있으면 선택에 더하기 기능을 써서 선택을 반자동으로 고쳤고, 그린선택의 일부가 해부구조의 테두리 바깥에 있으면 선택에서 빼기 기능을 써서 선택을 반자동으로 고쳤다.

선택을 반자동으로 그리고 고치기에 앞서 자석올가미도구의 페더를 0화소로 하고, 안티앨리어스를 꺼야 한다. 페더를

0화소로 하지 않으면 선택 속에 빛깔을 채웠을 때 이 빛깔이 선택 주변으로 번져서 구역화영상에서 해부구조의 테두리가 모호하게 된다. 안티앨리어스를 끄지 않으면 선택 속에 빛깔을 채웠을 때 이 빛깔과 바깥 빛깔의 중간 빛깔이 선택에 나타나서 역시 구역화영상에서 해부구조의 테두리가 모호하게 된다. 따라서 이 연구에서는 선택을 반자동으로 그리고 고치기에 앞서 페더를 0화소로 하였고, 안티앨리어스를 껐다 (Fig. 11).

선택을 반자동으로 그리고 고칠 때 자석올가미도구의 올가미폭을 5화소로 하는 것이 바람직하다. 올가미폭 (1~256 화소)은 선택을 그릴 때 마우스 포인터에서 얼마나 떨어진 영상까지 헤아리는지를 뜻한다 (배준석과 김영훈, 2002). 올가미폭을 1화소로 하면 마우스 포인터에서 1화소 떨어진 영상만 헤아리기 때문에 마우스 포인터가 해부구조의 테두리에




Fig. 11. Temporary segmented images showing the color-filled selection, the border of which is obvious (left), not obvious because of the high pixel feather (center), and not obvious because of the anti-aliased (right).

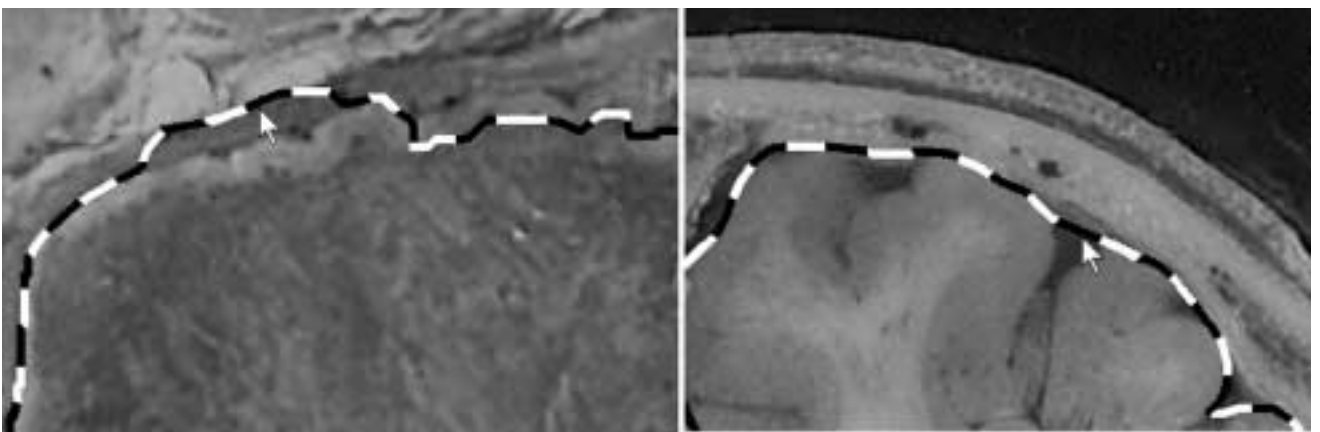


Fig. 12. Temporary segmented images showing the selection, part of which is corresponding to the outline of other anatomical structure (arrow) because of the high pixel width (left) and the selection, part of which is not corresponding to the uneven outline of anatomical structure (arrow) because of the low frequency (right).

서 1화소보다 더 떨어지면 해부구조의 테두리에서 벗어나는 선택을 그리게 되며, 이것은 수동 구역화와 비슷하다. 올라미폭을 256화소로 하면 마우스 포인터에서 256화소 떨어진 영상까지 헤아리기 때문에 선택을 그리는 데 시간이 오래 걸리고, 다른 해부구조의 테두리에 들어맞는 선택을 그릴 수 있다(Fig. 12). 따라서 이 연구에서는 선택을 반자동으로 그리고 고칠 때 올라미폭을 5화소로 하였고, 마우스 포인터가 해부구조의 테두리에서 5화소보다 떨어지지 않게 하였다. 그러나 해부구조의 테두리가 뚜렷하고, 주변에 다른 해부구조가 없으면 올라미폭을 5화소보다 크게 해서 자동구역화의 정도를 높일 필요가 있다.

선택을 반자동으로 그리고 고칠 때 자석올가미도구의 빈도수를 100으로 하는 것이 바람직하다. 선택은 점과 선분으로 이루어졌으며, 빈도수(0~100)는 선택의 점이 얼마나 많은 빈도로 생기는지를 뜻한다(배준석과 김영훈, 2002). 빈도수를 적게 하면 선택의 점이 적게 생기기 때문에 구불구불한 해부구조의 테두리에 들어맞는 선택을 그릴 수 없다(Fig. 12). 따라서 이 연구에서는 선택을 반자동으로 그리고 고칠 때 빈도수를 가장 많은 100으로 하였다. 그러나 해부구조의 테두리가 매끈하면 빈도수를 적게 해서 빨리 구역화할 필요가 있다.

선택을 반자동으로 그리고 고친 다음에 수동으로 고쳐야 한다. 반자동으로 그린 선택이 해부구조의 테두리에 들어맞지 않는 경우에 수동으로 고치지 않으면 올바른 구역화영상을 만들 수 없다. 특히 창자 내강처럼 테두리가 구불구불하고, 테두리 안팎의 빛깔 차이가 뚜렷하지 않고, 테두리 바깥의 해부구조가 복잡한 경우에는 테두리에 들어맞는 선택을 반자동으로 그리기 어렵다. 따라서 이 연구에서는 선택을 수동으로 고쳤다.

올가미도구를 쓰거나 작업패스를 거쳐서 선택을 수동으로 고쳐야 한다. 올라미도구를 써서(Fig. 3) 선택을 수동으로 고치면 기준점과 조절점을 옮겨서 선분을 고칠 수 없고(Fig. 5), 마우스 포인터를 움직여서 선택을 수동으로 고쳐야 하기 때문에 손익은 기술이 필요하다. 작업패스를 거쳐서 선택을 수동으로 고치면 선택을 작업패스로 바꾼 다음에 작업패스를 다시 선택으로 바꾸어야 하기 때문에 시간이 오래 걸린다. 따라서 이 연구에서는 선택을 수동으로 고칠 때 올라미도구를 쓰기도 하고, 작업패스를 거치기도 하였다. 실제로 거의 모든 해부구조의 선택은 올라미도구를 써서 수동으로 고쳤고, 피부처럼 매끈한 해부구조의 선택은 기준점과 조절점을 옮겨서 선분을 고치는 것이 편하기 때문에 작업패스를 거쳐서 수동으로 고쳤다(Fig. 5).

선택 속에 빛깔을 채우거나 선택에 빛깔을 칠해서 구역화영상을 만들어야 한다. 선택은 이름 그대로 어느 해부구조를 선택한 것, 다른 말로 어느 해부구조의 테두리를 나타낸 것이다. 이 선택은 빛깔을 갖고 있지 않기 때문에 선택만으로

구역화영상을 만들 수 없다. 따라서 선택 속에 빛깔을 채우거나(Figs. 4, 10) 선택에 빛깔을 칠해야 한다(Fig. 10).

선택 속에 빛깔을 채워서 구역화영상을 만드는 것이 바람직하다. 선택 속에 빛깔을 채우지 않고, 선택에만 빛깔을 칠해서 구역화영상을 만들면 구역화영상에서 해부구조의 테두리와 함께 해부영상을 볼 수 있다는 장점이 있다. 그러나 구역화영상에서 해부구조의 테두리를 한눈에 보기 어렵고, 각 해부구조를 volume rendering해서 3차원영상으로 재구성하기 어렵고, 빛깔(24 bits color)이 많기 때문에 파일크기가 크다는 단점이 있다(Fig. 10). 따라서 이 연구에서는 선택 속에 빛깔을 채우고(Fig. 4) 포매제를 검은빛깔로 가려서 빛깔이 8 bits color인 구역화영상을 만들었다(Figs. 6, 10). 그러나 목적에 따라서는 선택에 빛깔을 칠해서 구역화영상을 만들 필요도 있다.

해부구조마다 선택레이어와 빛깔레이어를 만들어야 한다. 빛깔레이어만 만들고 선택레이어를 만들지 않아도 선택을 그리고 선택 속에 빛깔을 채워서 빛깔레이어에 담으면 구역화영상을 만들 수 있다. 그런데 빛깔레이어만 만들고 선택레이어를 만들지 않으면 틀린 구역화영상이 있을 때 선택을 반자동으로 고칠 수 없다. 또한 각 해부구조를 다른 빛깔로 나타낸 구역화영상을 만들 수 없고, 다른 종류의 구역화영상을 만들 수 없다. 따라서 이 연구에서는 해부구조 11개를 위한 선택레이어와 빛깔레이어를 11개씩 만들었다(Fig. 2). 만약에 해부구조 11개를 22개로 나누어서 구역화하면 선택레이어와 빛깔레이어도 22개씩 만들 필요가 있다. 선택레이어만 있으면 일괄처리해서 빛깔레이어와 구역화영상을 쉽게 만들 수 있기 때문에 선택레이어만 간직해도 괜찮다.

구역화영상의 파일크기를 작게 해야 한다. 구역화영상의 파일크기가 크면 구역화영상을 다루거나 널리 퍼뜨리기 어렵다. 따라서 이 연구에서는 구역화영상의 파일크기를 작게 하기 위해서 다음처럼 하였다. 첫째로 파일크기가 작으면서 올바른 영상 정보를 담은 TIFF 파일로 저장하였다. JPEG(joint photographic coding experts group) 파일은 파일크기가 더 작지만 올바른 영상 정보를 담지 못하기 때문에 쓰지 않았다. 둘째로 빛깔(24 bits color)을 8 bits color로 줄였다. 이 연구에서 만든 구역화영상은 해부구조 11개의 빛깔과 검은 빛깔을 합쳐서 12개 빛깔로 이루어졌기 때문에 8 bits color, 즉  $256(=2^8)$ 개 빛깔로 충분히 나타낼 수 있다. 빛깔이 8 bits color인 TIFF 파일의 구역화영상으로 저장한 결과로 1개의 파일크기가 5.8 Mbytes였으며(Table 1), 이 파일크기는 빛깔이 24 bits color인 것의 1/3 즈음이었다. 그런데 빛깔을 8 bits color로 줄이면 선택레이어가 없어지기 때문에 빛깔이 24 bits color이고, 선택레이어가 있는 Adobe Photoshop 파일의 임시구역화영상을 간직할 필요가 있다. 구역화영상이 해부영상에 들어맞게 하기 위해서 구역화영상의 해상도(3,040×2,008)와 여백을 해부영상과 같게 하였는데, 이 구역화영상

의 해상도와 여백을 줄이면 파일크기를 더 작게 할 수 있다.

관상, 시상구역화영상을 만들어야 한다. 의학전문가가 좋은 방법을 써서 구역화해도 틀리기 쉽다. 관상, 시상구역화영상을 만들지 않으면 여러 구역화영상을 연속으로 살펴서 틀린 구역화영상을 찾아야 하는데, 이 방법은 충분하지 않다. 따라서 이 연구에서는 관상, 시상구역화영상을 만든 다음에 관상, 시상구역화영상을 살펴서 틀린 구역화영상을 찾았고 (Fig. 7), 틀린 구역화영상을 고쳤다. 앞으로는 구역화영상을 쌓아서 각 해부구조를 3차원영상으로 재구성한 다음에 3차원영상을 돌려 보아서 틀린 구역화영상을 찾을 필요도 있다.

Adobe Photoshop에서 반자동으로 관상, 시상구역화영상을 만들 필요가 있다. 자동으로 관상, 시상구역화영상을 만들기 위해서는 소프트웨어를 만들어야 한다. 그런데 이 소프트웨어를 만들기 위해서는 컴퓨터 전문가와 함께 시간과 노력을 들여야 한다. 따라서 이 연구에서는 Adobe Photoshop에서 반자동으로 관상, 시상구역화영상을 만드는 방법을 개발하였다.

Adobe Photoshop에서 되풀이하는 일을 일괄처리해야 한다. 구역화영상, 관상구역화영상, 시상구역화영상을 만들 때 되풀이하는 일이 아주 많은데, 일괄처리하지 않으면 시간이 오래 걸리고, 실수하기 쉽다. 따라서 구역화영상을 만들 때 해부영상을 임시구역화영상으로 바꾸는 일, 임시구역화영상에서 빛깔레이어를 덧붙이는 일, 선택 속에 빛깔을 채운 다음에 빛깔레이어에 담는 일, 검은빛깔레이어를 덧붙이는 일, 검은빛깔을 채운 다음에 검은빛깔레이어에 담는 일, 레이어의 위치를 바꾼 다음에 임시구역화영상을 구역화영상으로 바꾸는 일을 액션에 기록한 다음에 이 액션을 실행해서 일괄처리하였다. 또한 관상구역화영상을 만들 때 구역화영상에서 둘째 이하의 행을 한 행씩 옮기는 일, 구역화영상의 첫째 행을 잘라 낸 다음에 임시관상구역화영상의 첫째 행에 붙여 넣는 일, 행을 분배한 다음에 임시관상구역화영상을 관상구역화영상으로 저장하는 일을 액션에 기록한 다음에 이 액션을 실행해서 일괄처리하였다. 이처럼 일괄처리하면 일괄처리하기에 앞서 실수한 것을 찾을 수도 있다. 보기를 들어서 실수로 선택레이어를 덧붙이지 않은 채로 선택 속에 빛깔을 채우는 일을 일괄처리하면 액션의 실행이 멈춘다.

이 연구에서는 Adobe Photoshop에서 구역화영상과 관상, 시상구역화영상을 만드는 방법을 개발하였는데, 이 방법은 다른 연구에서도 쓸 수 있다. 보기를 들어서 자기공명영상과 컴퓨터단층사진에서 해부구조 또는 병리구조를 구역화하는 데 쓸 수 있다. 또한 연속절단표본으로 만든 연속조직영상을 쌓아서 수직영상을 만드는 데 쓸 수 있다.

이 연구에서 만든 해부영상과 구역화영상을 바탕으로 각 해부구조를 3차원영상으로 재구성한 다음에 이 3차원영상을 바탕으로 가상해부 소프트웨어와 가상내시경 소프트웨어를 만들 계획이다. 이 가상해부 소프트웨어와 가상내시경 소프트웨어를 널리 퍼뜨리면 의과대학 학생과 의사가 해부학과 내시경을 익히는 데 도움이 될 것이다.

이 연구에서 만든 해부영상과 구역화영상을 널리 퍼뜨리면 다른 연구자가 다른 가상해부 소프트웨어와 가상내시경 소프트웨어 등을 만드는 데 도움이 될 것이다. 특히 선택레이어가 있는 Adobe Photoshop 파일의 임시구역화영상을 퍼뜨리면 다른 연구자가 자기의 목적에 맞게 해부구조를 나누어서 구역화하거나 여러 종류의 구역화영상을 만드는 데 도움이 될 것이다.

## 참 고 문 헌

- 김진용, 정민석, 박진서, 안창식, 하동환, 박형선 : 온몸의 연속절단면영상 만들기 (둘째 보고: 해부영상을 찍고 다듬는 방법), *대한해부학회지* 35: 305-314, 2002.
- 김진용, 정민석, 이용숙, 박진서, 조재현, 최우영 : 한국사람 온몸의 수평, 관상, 시상 자기공명영상과 구역화영상, *대한체질인류학회지* 16: 1-13, 2003.
- 박진서, 정민석, 김진용, 박형선 : 온몸의 연속절단면영상 만들기 (첫째 보고: 포매하고 연속절단하는 방법), *대한해부학회지* 35: 297-304, 2002.
- 배준석, 김영훈 : Designer's Dream 포토샵 7, 서울, 도서출판 헤지원, pp. 621-958, 2002.
- 정민석, 김이석, 김민구, 박승규 : 한국 사람의 시체로 만든 허파구역의 3차원 영상과 가상해부 폴그림, *대한의료정보학회지* 5: 91-98, 1999.
- Kang HS, Kim BH, Ryu JW, Hong SH, Chung HW, Cho SY, Kim YH, Hwang SI, Jeong DK, Shin YG : The Visible Man. Three-dimensional interactive musculoskeletal anatomic atlas of the lower extremity, *Radiographics* 20: 279-286, 2000.
- Schiemann T, Freudenberg J, Pflesser B, Pommert A, Priesmeyer K, Riemer M, Schubert R, Tiede U, Höhne KH : Exploring the Visible Human using the VOXEL-MAN framework, *Comput Med Imaging Graph* 24: 127-132, 2000.
- Spitzer VM, Ackerman MJ, Scherzinger AL, Whitlock DG : The Visible Human male. Technical report, *J Am Med Inform Assoc* 3: 118-130, 1996.
- Spitzer VM, Whitlock DG : Atlas of the Visible Human Male. Reverse Engineering of the Human Body, Massachusetts, Jones and Bartlett Publishers, 1998.

## — Abstract —

## Manufacture of the Serially Sectioned Images of the Whole Body (Third Report: Methods for Manufacture of the Segmented Images, Coronal Segmented Images, and Sagittal Segmented Images)

Sung Bae Hwang, Min Suk Chung\*, Jin Seo Park,  
Goon Yong Ghang<sup>1</sup>, Hyung Seon Park<sup>2</sup>

Department of Anatomy, Ajou University School of Medicine,  
<sup>1</sup>Department of Physical Therapy, Woo Shin Hyang General Hospital,  
<sup>2</sup>Korea Institute of Science and Technology Information

While three dimensional (3D) images of the whole body can be reconstructed by using the serially sectioned images, 3D image of each anatomical structure can be reconstructed by using the segmented images. In this research, outlines of skin, bones, liver, lungs, kidneys, urinary bladder, heart, and brain in the anatomical images were decided to segment, and luminal outlines of digestive tract, respiratory tract, and arteries were decided to segment too. On the Adobe Photoshop, selections were semiautomatically drawn along outlines of the anatomical structures and semiautomatically corrected using magnetic lasso tool. Successively, selections were manually corrected either using lasso tool or through work path. The selections were filled with colors to make segmented images. By stacking rows and columns of the segmented images, coronal and sagittal segmented images were made. The coronal and sagittal segmented images were observed to find incorrect segmented images, which were revised. 8,507 segmented images with 0.2 mm intervals, 3,040 × 2,008 resolution, 0.2 mm pixel size, and 8 bits color depth were achieved, so that file size of 1 segmented image and 8,507 segmented images was 5.8 Mbytes and 48.3 Gbytes, respectively. These segmented images will be the basis for the development of 3D images of the anatomical structures and software of virtual dissection and virtual endoscopy, which are helpful in studying anatomy and endoscopy.

**Key words** : Anatomical images, Segmented images, Coronal segmented images, Sagittal segmented images, Three dimensional images, Adobe Photoshop