

# 비스포스포네이트로 인한 하악 및 상악골에 발생한 골괴사에 대한 임상적 연구

정혜린 · 김태완 · 이정근 · 송승일  
아주대학교 의과대학 치과학교실

**Abstract** (J. Kor. Oral Maxillofac. Surg. 2009;35:353-360)

## CLINICAL STUDY OF BISPHOSPHONATE-INDUCED OSTEONECROSIS OF MANDIBULAR AND MAXILLARY BONE

Hye-Rin Joeng, Tae-Wan Kim, Jeong-Keun Lee, Seung-II Song

*Department of Dentistry, School of Medicine, Ajou University*

Bisphosphonates are compounds widely used in the treatment of various metabolic and malignant bone disease. Recently, an association between bisphosphonate use and a rare dental condition termed 'osteonecrosis of the jaw(ONJ)' has been reported.

Bisphosphonate-related osteonecrosis of the jaw(BRONJ) is rare, but serious, side effect of bisphosphonate therapy in affected patients. It is characterized by poor wound healing and spontaneous intra-oral soft tissue break down, which lead to exposure of necrotic maxillary and mandibular bone.

We reviewed 11 patients of BRONJ visited Ajou University Hospital Dental clinic from May 2007 to November 2008. The management of the patients included cessation of bisphosphonate therapy and various surgical restorative procedures and conservative care there after. Aggressive debridement is contraindicated. A new complication of bisphosphonate therapy administration, osteonecrosis of jaws, seems to be developing.

The improved results after cessation of the medication should make clinicians reconsider the merits of the rampant use of bisphosphonates, while further investigation is needed to completely elucidate this complication.

**Key words:** BRONJ (Bisphosphonate-related osteonecrosis of the jaw), Osteonecrosis, Osteoporosis

(원고접수일 2009. 9. 14 / 1차수정일 2009. 9. 22 / 2차수정일 2009. 9. 28 / 게재확정일 2009. 10. 7)

### I. 서 론

Bisphosphonate-related osteonecrosis of the jaw(이하 BRONJ)는 2003년에 Marx<sup>1)</sup>가 장기간 bisphosphonate를 정맥주사로 투여 받은 환자의 발치 후 생긴 악골괴사 증례를 처음 보고하였으며 아직 발병 원인과 치료방법이 명확하게 정해지지 않은 질환중 하나이다. Bisphosphonate는 지난 30년간 세계적으로 가장 많이 사용된 약물중 하나로 여러 골병소 질환(파젯병(Paget disease), 다발성 골수종(multiple myeloma), 전이성 골 질환(metastatic bone disease), 악성 질환과 연관되어 나타나는 고칼슘혈증(hypercalcemia) 및 골다공증)의 치료와 예방에 효과적이라고 알려져 있으며 그

사용도 점점 증가 추세에 있다<sup>2,3)</sup>. 일반적으로 골다공증 환자는 저용량의 bisphosphonate를 경구 복용하고 그 외 다른 골질환의 경우 거의 대부분이 고용량을 정맥 주사하여 치료한다. Bisphosphonate의 주요 작용은 파골세포의 기능을 저하시켜 골흡수를 방해하고 악성질환에서 고칼슘혈증 치료시 석회화를 방해하는 작용을 하며 부가적으로 관절염 치료 시 관절내의 염증반응을 감소시키는 약물작용을 한다고 알려져 있다<sup>3)</sup>. Bisphosphonate의 가장 흔한 부작용으로는 피로, 감기와 비슷한 증상, 위장관계 증상, 빈혈, 부종 등이 있고 이전에 신장질환이 있었던 환자들의 경우 고용량으로 복용하게 되는 경우 신장 독성 가능성이 높으며 그 외에도 식도점막의 궤양을 일으킬 수 있다고 알려져 있다<sup>3)</sup>. BRONJ는 최근에 대두되고 있는 중요한 부작용으로 드물게 발생하기는 하지만 상악 및 하악의 골 괴사 및 노출, 구강내 창상 치유 지연 및 구강점막의 소실 등으로 지속적인 통증 및 부종, 화농성 삼출액이 나타날 수 있으며 2003년 처음 보고된 후로 2003년에서 2005년간 약 180 증례, 2006년 368증례가 보고되어 거의 2배 이상 증가를 보였다<sup>4,6)</sup>. 현재까지도 세계적으로 많은 사례들이 보고되고 있으며 이

#### 송 승 일

443-721 경기도 수원시 영통구 원천동 산5번지  
아주대학교 의과대학 치과학교실

#### Seung-II Song

Department of Dentistry, School of Medicine, Ajou University  
San 5, Woncheon-dong, Yeongtong-gu, Suwon 443-721, Korea  
Tel: 83-31-219-5328 Fax: 82-31-219-5329  
E-mail: ssi1219@ajou.ac.kr

의 심각성을 인지하여 2007년에는 American Association of Oral and Maxillofacial Surgeons(AAOMS)에서 Position Paper를 American Society for Bone and Mineral Research (ASBMR)에서 Task Force Team이 이 질환에 대해 Task Force Report를 발표한바 있다<sup>7,8)</sup>. 최근 한국에서도 2009년 대한내분비학회, 대한골대사학회, 대한골다공증학회 및 대한구강악안면외과학회가 공동으로 bisphosphonate 관련 Position Statement of Korea을 제시하여 악골 괴사의 발생 위험, 예방 및 처치방법 등에 대한 최신 지견을 제공하고 있다. 이처럼 외국에서는 BRONJ 사례들이 계속적으로 보고되고 있고 이 질환에 대한 정보 및 인식이 내과 의사 및 치과 의사들에서 널리 보급되고 있는 편이나 현재 우리나라에서는 BRONJ에 대한 인식이 상대적으로 낮아 많은 사례들이 간과되거나 질환의 양상이 골수염이나 다른 질환으로 진단가능하기에 이에 많은 관심과 주의가 필요하다고 생각된다. 이에 BRONJ로 진단받고 치료한 증례들을 분석하여 임상가들로 하여금 이 질환에 대한 인식을 높이고 치료에 도움이 되고자 본 연구를 시행하였다.

## II. 연구대상 및 방법

본 연구는 2007년 5월부터 2008년 11월까지 아주대학교 병원 치과진료센터를 내원한 환자들 중 BRONJ 진단을 받은 환자 총 11명을 대상으로 하였다(Table 1). ASBMR와 AAOMS서 발표한 BRONJ 진단원칙을 기준으로 과거 또는 현재에 비스포스포네이트를 경구 혹은 정맥으로 투여 받은 과거력이 있으며 8주 이상 계속되는 구강 악안면 부위의 골 노출 및 괴사소견, 악골에 방사선 치료를 받지 않은 경우를 모두 만족시킬 때 BRONJ라고 진단하였다<sup>7)</sup>. 환자들을 대상으로 병력 청취를 하였고 임상적인 검사를 시행하였으며 진단을 위해 파노라마를 기본으로 하여 생검, CT, Scintigraphy 등을 시행하였다.

11명중 여성은 7명이고 남성은 4명이었으며 연령대는 48~81세(평균 65세)였다. Bisphosphonate를 투여 받은 이유로 골다공증이 7명, 다발성 골수종 2명, 유방암 1명, Waldenstrom macroglobulinemia와 다발성 골수종을 모두 가지고 있는 환자 1명으로 모두 치료목적으로 bisphospho-

**Table 1.** Patients and clinical information

pt.	age	sex	Bps	Duration	Reason for Bps use	Previous event	Site	Treatment
1	74	F	fosamax <sup>1</sup> (alendronate)	5	osteoporosis	extraction	Mn	sequestrectomy, curattge
2	67	F	fosamax <sup>1</sup> (alendronate)	1	osteoporosis	extraction	Mn	debridement
3	71	F	actonel <sup>1</sup> (risedronate)	3	osteoporosis	extraction	Mx	sequestrectomy
4	66	F	fosamax <sup>1</sup> (alendronate)	4	osteoporosis	implant installation	Mn	sequestrectomy, implant removal, curattge
5	72	F	fosamax <sup>1</sup> (alendronate)	2	osteoporosis	extraction	Mn	sequestrectomy, decortication
6	79	F	fosamax <sup>1</sup> (alendronate)	-	osteoporosis	curettage	Mx	sequestrectomy
7	81	M	fosamax <sup>1</sup> (alendronate)	-	osteoporosis	extraction	Mx	sequestrectomy, decortication
8	48	F	zometa <sup>2</sup> (zolendronate)	3.8	breast ca.	extraction	Mx	debridement, curattage
9	50	M	panorin <sup>2</sup> (pamidronate)	3	multiple myeloma	extraction	Mn	sequestrectomy, curattge
10	51	M	panorin <sup>2</sup> (pamidronate)	1	multiple myeloma	extraction	Mn	sequestrectomy
11	56	M	panorin <sup>2</sup> (pamidronate)	2	Waldenstrom macroglobulinemia	extraction	Mn	sequestrectomy

<sup>1</sup> indicates oral administration and <sup>2</sup> indicates intravenous administration.

Bps means Bisphosphonate

Mn means mandible and Mx means maxilla.

nate를 투여 받은 환자들이었다. 사용된 bisphosphonate 종류는 경구용 제제인 alendronate가 6증례이고 risedronate가 1증례였으며 정맥용 제제로는 pamidronate가 3증례, zoledronate가 1증례를 보였다. Bisphosphonate를 이용한 치료 기간은 평균 2.85년(1년~5년)이었으며 2명은 확인할 수 없었다. BRONJ 발생부위는 하악에 발생한 증례가 7증례이며 상악에 발생한 증례는 4증례였다. 환자들 중 9명이 발치, 1명은 임플란트 시술, 1명은 소파술 시술 후 BRONJ증상을 나타냈으며 환자들 중 6명이 당뇨가 있었고 3명은 스테로이드를 복용하였다.

### Ⅲ. 결 과

모든 환자들은 괴사된 골의 노출과 함께 점막부위의 염증 및 부종, 통증을 호소하였고 노출된 골 괴사부위는 탐색자(probe)로 탐침 시 출혈성향을 보이지 않았으며 전반적으로 노란색을 보였다. 환자들 중 3명은 이환된 부위로 화농성 삼출물을 관찰할 수 있었다(Fig. 1).

진단을 위해 파노라마 사진을 촬영하였으며 그 중 10명(발치 및 임플란트 식립후 BRONJ증상을 보인환자)은 발치창이 치유가 되지 않고 그 주위로 골융해 소견을 관찰할 수 있었고 1명은(소파술 치료후 BRONJ증상을 보인환자)는 방사선 소견상 치주인대의 비후 정도를 보여 일반적인 치주염 환자와 특별한 차이를 보이지 않았다(Fig. 2). 11명 중 7명의 환자는 scintigraphy을 실시하였으며 그 결과 7명 모두 이환부위에 국소적으로 방사선 동위원소 집적의 증가를 관찰할 수 있었고 CT를 촬영한 2명의 환자에서도 골융해 소견이 관찰가능하였다(Fig. 3, 4). 생검 결과상 모든 환자에서 골융해 소견인 괴사골과 만성적인 염증소견이 보였으며 3명의 환자에서 Actinomyces 균이 검출되었다.

BRONJ의 치료를 위해 11명중 8명은 내과협진 후 bisphosphonate를 중단하였고 나머지 3명은 bisphosphonate 중단없이 치료를 진행하였으며 이와 함께 보존적인 치료와 외과적인 치료를 같이 시행하였다.

이환범위가 좁고 증상이 심하지 않은 경우는 보존적인 치료(항생제 복용과 수개월간의 클로르헥시딘 가글 처방)

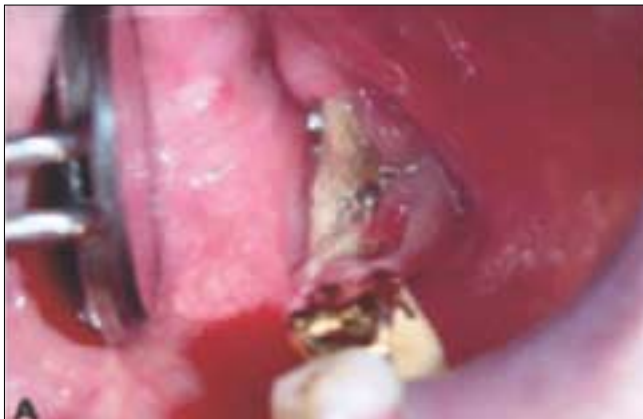

Fig. 1. Purulent inflammation and necrotic bone.

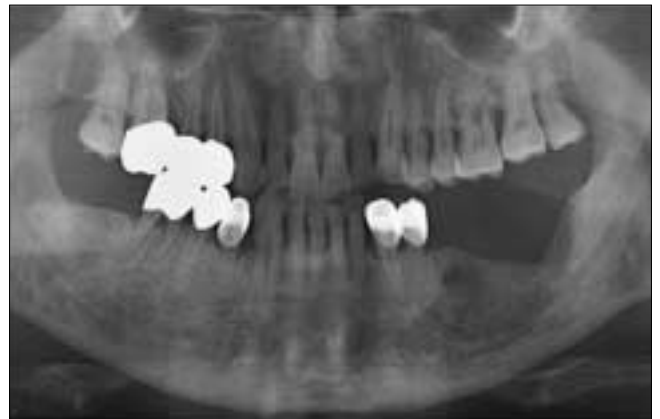

Fig. 2. Osteolytic lesion on the left mandibular posterior area(Panoramic view).

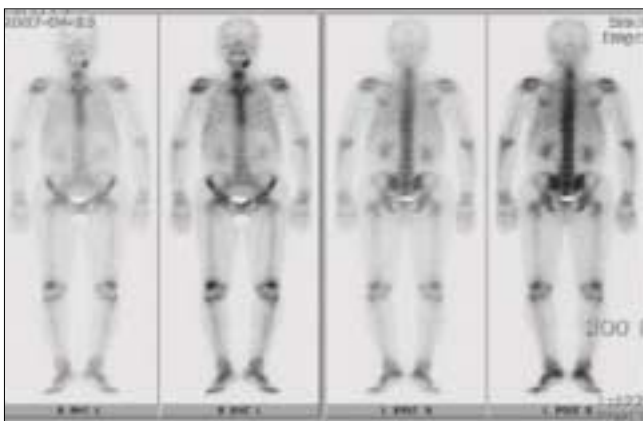


Fig. 3. Focal increased uptake in left mandible(Whole body bone scan).

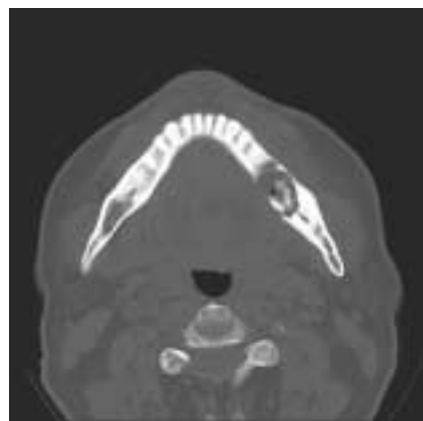


Fig. 4. Osteolytic lesion on the Left mandibular posterior area(Axial view of computed tomography).

와 유동성이 있는 부골의 제거 및 날카로운 부골이 연조직을 손상시킬 위험을 감소시키기 위해 debridment 정도만을 시행하였다. 화농성 삼출물을 보인 환자 3명중 2명은 초기에 절개 및 배농술을 시행하였다. 방사선 사진 상으로도 골용해 소견이 확실하고 범위가 좀 더 넓은 경우에는 보존적인 치료(항생제 복용과 수개월간의 클로르헥시딘 가글 처방)와 함께 부골적출술(sequestrectomy) 및 배형성술(saucerization)을 시행하였으며 경우에 따라 피질골 박리술(decortication)을 시행하기도 하였고 이환된 부위에 임프란트가 있는 경우는 제거하였다.

보존적인 치료만으로도 환자들의 통증 감소를 관찰할 수 있었으나 노출된 괴사골의 치유는 관찰하기 어려웠으며 debridment 및 부골적출술등을 시행한 후 노출된 괴사골이 연조직으로 피개되는 완전한 치유는 11명중 7명에서 관찰할 수 있었고 3명은 노출 범위가 줄어드는 만족할만한 치유를 보였으며 환자1명은 치료도중 사망하여 추적 관찰할 수 없었다. 그러나 환자 1명의 경우 계속적인 재발증상을 보였으며 방사선 사진 상 골용해 소견이 확장되는 소견이 관찰되어 전신마취 하에 부골적출술 및 피질골 박리술등을 시행하였고 수술 후 완전히 치유되었다. Bisphosphonate의 중단기간은 평균 5.8개월(3-10개월)이었고, 중단하지 않은 환자들과 비교 시 치유양상과 치유속도의 차이를 보이지는 않았다.

#### IV. 고 찰

Bisphosphonate는 P-C-P 구조를 가지는 파이로 인산염(pyrophosphate)의 안정적인 합성 유사물이다. 이 약물은 P-C-P 구조 중 탄소(carbon) 원자에 2개의 체인(R1,R2)이 부착되는데 첫번째 체인(R1)은 골무기질에 대한 결합능을 결정하고 두번째 체인(R2)은 bisphosphonate의 효능 및 효율 즉 약리학적인 강도 및 활성도를 결정하는 역할을 하는데 제조사에서 이 R2체인 부위를 인위적으로 조작하여 여러 종류의 약물을 생산하고 있으며 효력이 강한 bisphosphonate의 생산이 가능하게 하였다. R2체인 부위의 변형에 따라 그 약제를 구분하며 각 세대별로 bisphosphonate의 약리작용인 파골세포의 활성감소가 10,000배까지 차이를 보인다.<sup>12)</sup>

Bisphosphonate가 골괴사를 일으키는 정확한 원인과 기전에 대해선 알려지지 않았으나 일반적으로는 Bisphosphonate가 파골세포의 기능을 억제함으로써 일어난다고 생각된다.<sup>12)</sup> Bisphosphonate 두번째 체인(R2)에 질소(nitrogen)의 결합여부에 따라 Non-nitrogen-containing Bisphosphonate와 nitrogen-containing Bisphosphonate로 나눌 수 있다. Non-nitrogen-containing Bisphosphonate는 뼈에 침착되고 bisphosphonate가 침착된 골을 파골세포가 탐식할 경우 가수분해 되지 않는 ATP analogue를 형성하여 파골세포의 세포사멸(apoptosis)을 일으킨다. 반면에 nitrogen-

containing bisphosphonate는 대사되지 않고 mevalonate pathway를 억제하여 파골세포의 활성감소와 세포사멸을 초래한다.<sup>12,13)</sup> Nitrogen-containing Bisphosphonate는 non-nitrogen-containing Bisphosphonate 비해 흡수 억제 효과(anti-resorptive effect)가 적어도 10000배 이상이다.<sup>14)</sup> 그런 이유로 nitrogen-containing bisphosphonate를 투여 받은 환자에서 압도적으로 많은 BRONJ가 관찰가능하다고 보고되었고 본 연구에서도 투여된 Bisphosphonate 모두 nitrogen-containing bisphosphonate였다.

Non-nitrogen-containing bisphosphonate의 종류로는 clodronate, etidronate 등이 있고 nitrogen-containing Bisphosphonate는 pamidronate, zoledronate, aledronate, risedronate 등이 있으며 이중 가장 많은 사용량을 보이는 것이 pamidronate, zoledronate이다. 이런 분자적 단계에서 반응이 파골세포의 세포사멸(apoptosis)을 유도하게 되고 이것이 흡수억제의 가장 주요한 기전이며 현재까지 BRONJ의 발생기전으로 생각되고 있다.<sup>15,16)</sup> 요약하여 말하자면 bisphosphonate가 파골세포의 기능을 억제하고 골교체율(bone turnover)을 저하시킴으로써 노화된 골의 흡수와 새로운 골형성을 저해하여 골의 경화가 진행되고 이로 인하여 감염이나 골절과 같은 요인에 노출될 경우 치유가 되지 않고 골괴사가 나타난다고 생각되고 있다.<sup>15-17)</sup>

다른 가설로는 연조직 독성 이론으로 bisphosphonate가 악골에 고농도로 축적되어 악골을 덮고 있는 구강점막에 독성을 나타내어 구강점막을 파괴시키고 이차적으로 주변에 악골에 감염을 일으켜 골괴사를 일으킨다는 가설이 있고 그 외 가설로는 무혈관 괴사 이론으로서 여러 논문에서 bisphosphonate의 혈관형성 억제 효과(anti-angiogenic effect)가 보고된 바 있는데 이런 효과로 인해 혈관수가 감소되어 무혈관성 괴사를 일으킨다는 것이다.<sup>18,19)</sup> 그러나 bisphosphonate 이외의 다른 혈관형성억제효과를 가지는 약제는 BRONJ를 일으키지 않는다는 사실과과 실제로 BRONJ가 나타난 악골의 조직검사 시행 시 악골내 혈관수가 정상이었다는 보고들을 볼 때 무혈관 괴사 이론은 그 신빙성이 낮다고 할 수 있다.<sup>19)</sup>

Bisphosphonate의 효력이 강할수록 BRONJ의 발생 위험성을 증가시키는 것으로 알려져 있는데 일반적으로 정맥제제 사용의 경우 경구제제보다 그 발생률이 현저히 증가함을 알 수 있으며 이는 경구제제가 위장관계에서 흡수율도 높고 생체내 활성도가 떨어지기 때문에 파골세포의 기능에 상대적으로 적은 영향을 끼치기 때문이다.<sup>6-8,16,17,20,21)</sup>

Bisphosphonate중에서는 특히 최근에 개발된 zoledronate를 사용할 경우 그 발생률이 가장 높고, 사용기간 및 약물의 누적용량이 길수록 BRONJ의 발생 위험성이 증가하며, 경구제제의 경우 3년이 넘게 복용할 경우 발생률이 급격히 증가하는 것으로 알려져 있다.<sup>1,7,8,16,20)</sup> BRONJ의 발생 위험성을 증가시키는 요소로는 정맥제제의 사용여부, 항암 치료, 고령환자, 외상, 치과수술, 혹은 구강내 감염이 있으며 치

과수술을 받은 기왕력이 있는 환자는 그렇지 않은 환자보다 약 7배 정도의 발생 위험율을 보인다고 보고되었다<sup>7,8,16,17,20-22</sup>). 그 외에도 국소적인 요인으로 음주 및 흡연 등이 언급되었고 전신적으로는 환자가 가지고 있는 질환인 당뇨병이나 말초혈관계 질환 등이 BRONJ의 발생 위험성을 증가시키는 요소들로 보고된 바 있으나 확실하게 알려진 바는 없고 American Society for Bone and Mineral Research(ASBMR)에서 발표한 Task Force Report에 따라 위험요소들을 정리해 볼 수 있다(Table 2). 골수종 환자의 경우 혈전생성이 촉진되는 경향이 있고 glucocorticoids,

thalidomide, 항혈관생성 제제를 종종 Bisphosphonate와 복용한다<sup>23</sup>). Glucocorticoids, thalidomide같은 제제가 BRONJ의 부가적인 위험요소와 연관되어 있다는 명백한 증거는 없지만 향후 전향적 연구가 필요할 것으로 생각되며<sup>24</sup>). 상대적으로 얇은 점막을 가지는 하악골 용기, 상악 협측부 및 구개골 용기부에서 많이 관찰된다고 보고하였다<sup>7,8,20,21</sup>).

BRONJ는 과거 또는 현재에 Bisphosphonate로 치료한 병력이 있으며 8주 이상 계속되는 구강 악안면부위의 골노출 및 괴사소견, 악골에 방사선 치료를 받지 않은 경우를 모두 만족시킬 때 BRONJ로 진단한다.<sup>7,8</sup>) BRONJ 환자의 전형적

**Table 2.** Risk factors for BRONJ.

Intravenous bisphosphonate
Cancer and anti-cancer therapy
Dental extraction, oral bone manipulating surgery, poor fitting dental appliance, intraoral trauma
Duration of exposure to bisphosphonate treatment
glucocorticoids
Co-morbid conditions
Alcohol and /or tobacco abuse
Pre-existing dental or periodontal disease

**Table 3.** Sign and symptom of BRONJ.

pain
Swelling
Paresthesi
Suppuration
Soft tissue ulceration
Intra- or extraoral sinus tracks
Loosening of teeth
Radiographic variability(range from on radiographic alterations to varying radiolucencies or radiopacities)

**Table 4.** Staging and treatment strategies of BRONJ according to the American Association of Oral and Maxillofacial Surgeons.

BRONJ staging	Treatment strategies
stage 0	
no apparent exposed/necrotic bone in patients who have been treated with either oral or IV bisphosphonates	No treatment indicated Patient education
Stage1	
Exposed/necrotic bone in patients who are asymptomatic and have no evidence of infection	Antibacterial mouth rinse Clinical follow-up on a quarterly basis Patient education and review of indications for continued bisphosphonate therapy
Stage2	
Exposed/necrotic bone associated with infection as evidenced by pain and erythema in the region of the exposed bone with or without purulent drainage	Symptomatic treatment with broad-spectrum oral antibiotics (penicillin, cephalexin, clindamycin, or 1st generation fluoro quinolone) Oral antibacterial mouth rinse Pain control Only superficial debridments to relieve soft tissue irritation
Stage3	
Exposed/necrotic bone in patients with pain, infection ,and one or more of the following: pathologic fracture, extra-oral fistula, or osteolysis extending to the inferior border	Antibacterial mouth rinse Antibiotic therapy and pain control Surgical debridment/resection for longer term palliation of infection and pain

-Exposed, necrotic bone in the maxillofacial region without resolution in 8-12weeks in persons treated with a bisphosphonate who have not received radiation therapy to the jaws

-Regardless of the disease stage, mobile segments of bony sequestrum should be removed without exposing uninvolved bone. The extraction of symptomatic teeth within exposed, necrotic bone should be considered since it is unlikely that the extraction will exacerbate the established necrotic process.

인 임상적인 증상 및 징후는 통증, 골부위 노출이 있으며 부가적인 증상과 징후로는 통증 및 부종, 이상감각, 화농성 양상, 연조직 궤양, 치아의 동요 등이 동반되는 경우가 많으나 동반되지 않는 경우도 있다(Table 3).

방사선학적 사진은 BRONJ의 진단 및 질환의 진행과정을 평가하는데 유용하기에 진단 시 임상적인 검사 및 병력 청취와 함께 수반되어야 하는 부분이다. 그러나 모든 BRONJ 환자가 같은 양상의 방사선 이미지를 보이는 것은 아니며 방사선 사진을 통하여 골의 노출 및 통증, 부종, 이상감각 등을 모두 인지할 수 있는 것은 아니기 때문에 방사선 사진만으로 BRONJ를 진단할 수는 없다. 정확한 진단을 위해 골의 형태 및 연조직과 골기능 등을 다양한 종류의 방사선학적 평가가 동반되는 것이 추천된다. 우선 악골의 형태를 진단하기 위해서 가장 널리 사용되는 것은 파노라마(panoramic radiography)이다. 파노라마는 경제적, 시간적 이점이 크고 전체적인 악골을 한눈에 평가하기에 좋다. 사진 상 골괴사와 골형성성 전이병소를 정확하게 구분하기는 힘들지만 골파괴와 골경화증상이 같이 혼재되는 경우는 아주 유용하다. 그러나 골용해성 병소에서는 골무기질의 30-50%의 손실이 일어난 후에야 방사선사진상으로 인지가 가능하여 초기병소의 경우 진단이 어려우며, 방사선 조사량이 많고 괴사부위 골과 정상부위 골의 경계가 뚜렷하지 않다는 단점이 있다. 이런 단점에도 불구하고 파노라마는 BRONJ진단시 가장 첫번째로 선택되는 방사선 사진이다<sup>6</sup>. Computed tomography(CT)는 골내 변화, 골막반응 및 연조직의 변화를 관찰할 수 있고 파노라마보다 변형이 적다. 악골괴사 환자의 CT촬영은 질환의 단계에 따라 골용해와 골경화 부위가 진단가능하고 피질골과 해면골의 구분이 쉬워 좀 더 밀도가 높은 부위에서는 골괴사를 추측할 수 있다. Cone beam CT는 악안면영역에서 유용한 CT로 조사량도 적은편이고 특히 해면골을 자세히 관찰할 수 있으며 피질골의 두께 및 밀도 등을 잘 관찰할 수 있어 임플란트 치료 시 진단에 효과적이거나 BRONJ의 진단에는 적절하지 않다<sup>25,26</sup>. 악골 부위의 MRI (Magnetic resonance imaging)는 주로 턱관절부위를 관찰하는데 널리 쓰였으나, 요즘은 악골 전체의 골수, 치아, 치수등을 평가하는데도 사용되고 있다. 복합적인 임상 증상이 있는 환자의 경우 fat-suppressed contrast-enhanced T1-weighted MRI가 scintigraphy보다 훨씬 유용하고 골수염 진단에는 non-enhanced MRI와 scintigraphy가 더 유용하다. 악골 괴사 진단과 연관되어 MRI는 많은 제한점이 있으나 감별진단에는 도움이 될 수 있다. 골기능과 대사활동 접근에는 주로 bone scintigraphy와 PET(Positron emission tomography)가 사용된다. 골의 국소적인 부위에서 일어나는 골의 재형성/개조를 탐지하는데 유용한 방사선 사진은 Tc-99 methylene diphosphonate (MDP)를 사용한 scintigraphy이다<sup>27</sup>. 이 사진은 골 교체율이 높은 부위를 감지하기 위해 사용되나 염증부위와 골전이 부위를 명백히 구분하기 어렵고 치유중인 골용해 부위와

골생성이 진행되는 부위를 구분하기 힘들다. Rizzoli 등<sup>28</sup>은 BRONJ 진단 시에 우선 파노라마나 scintigraphy를 먼저 시행하고 다른 질환과 감별진단이 필요하거나 좀 더 자세한 영상이 필요한 경우 CT, CBCT(conebeam CT) 또는 MRI를 사용하는 것을 추천하였다.

BRONJ의 효과적인 치료는 아직 정립이 되지 않은 상태로 예방이 최선의 치료이며 이미 발생한 상태에서는 통증 감소 및 항생제 치료와 같은 보존적인 치료가 대부분이다<sup>7,8,17,20</sup>. Ruggiero 등<sup>10</sup>은 BRONJ 치료 시 임상적인 증상이 있는 환자들에서만 이환부위에 외과적 수술을 통한 치료를 추천하였으며, Migliorati 등<sup>9</sup>은 공격적인 외과적 수술을 받은 BRONJ 환자들이 임상적인 상태가 더 악화되었다고 보고하였다. 다수의 증례에서 이환된 부분이 작은 경우라면 국소적인 부위에 클로르헥시딘 등으로 세척과 항생제 복용과 같은 보존적인 치료가 효과적이라고 보고하였으며<sup>7,15</sup> 본 연구에서도 보존적인 치료를 통해 통증 및 증상의 감소를 관찰할 수 있었다. 일반적인 수술치료는 가능한 자제할 것을 추천하는데 그 이유는 이러한 수술적 접근은 결합부위를 증가시켜 악골이 더 노출되기 쉽고 절제된 골부위에 혈관화가 잘되어 있어도 수술 후 환자로 하여금 병적 골절이 일어날 가능성이 증가하기 때문이다<sup>8,15</sup>. 그 외에도 고압 산소 요법을 사용한 치료도 제시된바 있으나 성공률이 높지 않아 추천되지 않는다<sup>29</sup>. 일단 발생하는 경우 치료에 어려움이 많기 때문에 예방이 최우선이며 bisphosphonate 투여 전 구강검사를 반드시 시행하여 가능하다면 예방이 불량한 치아는 발치하는 것이 추천되고 그 외 수복치료나 잇몸 치료 등 필요한 치과진료를 먼저 시행하는 것이 추천된다. 잘 맞지 않고 부적절한 보철물은 환자로 하여금 감염과 염증을 일으킬 소지가 많아 투여 전 처치가 필요하고, 보통 3개월에 한번 치과로 내원하게 하여 악골 괴사 증상 및 징후를 보이는지 관찰하는 것이 중요하다. 그리고 환자로 하여금 구강위생의 중요성을 충분히 교육시켜 약물 투여 중에도 구강위생이 잘 지켜지도록 해야 한다<sup>8,17</sup>. 정맥주사 형태의 bisphosphonate 제제를 이용한 치료를 받고 있으면서 임상적인 증상이 없는 환자들인 경우에도 주기적으로 치료를 다니면서 구강 검사를 하는 것이 추천 된다. 이런 환자들 경우 직접적으로 악골에 손상을 입힐 수 있는 치료는 피해야 하고 수복이 불가능한 치아라 하더라도 우선은 신경치료를 하는 것이 추천되며 임플란트 치료은 피하여야 한다<sup>8,15</sup>. 경구용 bisphosphonate를 복용하고 있는 환자들 의 경우는 치조골부위의 외과적 수술이 금기증은 아니며 환자로 하여금 뼈의 치유에 문제가 있을 수 있다는 충분한 설명을 하여야 한다. 경구 복용한지 3년 미만이고 다른 위험요소가 없는 환자들 의 경우는 외과적 수술의 위험성이 작은 편이며, 경구용 bisphosphonate 및 corticosteroid를 3년 미만으로 복용중인 환자들은 내과의사 및 주치의와 상의 하에 전신적 상태가 허용한다면 경구용 bisphosphonate를 3개월 정도 중단하고 난후 외과적 수술을 받는 것이 고려되

고, 이 후 골의 치유가 완전히 끝나고 나면 다시 복용하는 것이 추천 된다<sup>7,17)</sup>. 경구용 bisphosphonate 및 corticosteroid 를 3년 이상 복용중인 환자들도 위와 마찬가지로 이다<sup>7,17)</sup>.

AAOMS 에서는 BRONJ 진단을 받은 환자들을 상태에 따라 3단계로 분류하고 그에 따른 치료방법을 제시하였다<sup>5)</sup>(Table 4). 노출되고 괴사된 골이 관찰 가능하나 증상이 없고 감염의 증거가 없는 환자(Stage1)는 0.12% 클로르헥시딘과 같은 외용약을 사용하여 보존적인 치료를 한다. 노출되고 괴사된 골이 관찰 가능하고 통증이 있으며 감염의 임상적인 증거가 있는 환자(Stage2)는 항생제를 이용한 치료 및 0.12% 클로르헥시딘과 같은 외용약의 사용 및 통증 조절 등을 하며 보존적인 치료를 시행하며 괴사된 골이 연조직에 지속적인 자극을 가할 경우는 표층만 제거한다. 노출되고 괴사된 골이 관찰 가능하고 통증 및 감염의 증거가 있으며 병리적 골절, 구강외 누공, 혹은 하악연까지 연장된 골용해 소견중 하나 이상을 동반한 환자(Stage3)의 경우는 stage2 환자들 치료와 함께 감염과 통증의 경감을 위해 surgical debridement 및 절제(resection)를 고려할 수 있다.

초기엔 BRONJ 치료를 위해서는 bisphosphonate의 중단이 필수적이라고 생각하였으나 최근에는 bisphosphonate를 중단하더라도 임상적인 장점이 없을 뿐 아니라 골에 오랜 기간 동안 영향을 미치기 때문에 추천되지 않는다고 하였다. 그 예로 bisphosphonate 치료가 끝난지 12개월 후에 발생한 BRONJ 증례가 보고된 바 있다<sup>10)</sup>. 본 연구에서 bisphosphonate 평균 중단기간은 5.8개월(3-10개월)이었으며 최소 3개월 이상 중단하였을 때 치료효과를 보였으며 중단하지 않은 환자들(11명중 3명)도 보존적인 치료와 debridement를 통해 치유의 발전을 관찰할 수 있어서 bisphosphonate 중단 여부에 따른 유의할만한 차이를 볼 수 없었다.

AAOMS에 따르면 BRONJ 환자들 중 정맥용 제제로 치료를 받는 환자들 bisphosphonate를 중단 하더라도 단기간 중단할 때는 질환의 호전을 보이지 않았으나 장기간 중단 시 통증조절 및 임상적인 증상개선에 도움이 된다고 알려져 있다<sup>9)</sup>. 만약 전신적인 상태가 허락한다면 정맥주사용이나 경구용 제제는 모두 중단하거나 혹은 약을 바꾸는 것이 추천되고 장기간동안 중단하는 것이 임상적으로 효과적이라고 하였다. 위에서 언급한 것과 같이 AAOMS에서 BRONJ의 단계별 치료방법을 제시한바 있으나 아직까지 확실하고 효과적인 치료방법은 정립되지 않은 상태이다.

비스포스포네이트로 인한 BRONJ의 증례는 계속해서 증가추세이며 그 발생률이 낮기는 하지만 골다공증의 증가로 많은 경구 제제 복용 환자들에서 BRONJ가 발생할 수 있다는 것을 염두에 두어야 하며 실제로 본 연구에서도 골다공증 환자들 많았던 것을 관찰할 수 있었다. 2009년 한국에서도 BRONJ 발생과 그 심각성에 대해 대한내분비학회, 대한골대사학회, 대한골다공증학회 및 대한구강악안면외과학회가 공동으로 비스포스포네이트 관련 Position Statement of Korea을 제시하여 악골괴사의 발생 위험, 예방

및 처치방법 등에 대한 최신 지견을 제공하고 있다.

## V. 결 론

Bisphosphonate는 골질환을 가진 많은 환자들에게 효과적인 치료약으로 전 세계적으로 가장 많이 처방되는 약 중 하나이다. 그러나 요즘 새로운 부작용으로 대두되고 있는 BRONJ는 그 증상과 징후가 심각하고 현재까지 명확한 치료방법이 없는 만큼 의사와 환자들은 이 질환에 대해 이해와 인지가 필요하다.

BRONJ는 일단 발생 후 치료가 힘들고 그 결과를 예측하기 힘든 만큼 예방과 조기진단이 매우 중요하고 방사선치료나 장기 이식술 전 미리 치과 진료를 받는 것이 통상적인 것처럼 골다공증 치료나 항암 치료하기 전 미리 구강내 위험인자를 제거하는 것이 필요하다. 그리고 bisphosphonate를 복용하는 중에도 구강위생 상태를 잘 유지할 수 있도록 환자 교육이 필수적이다. BRONJ의 치료방법에 있어서는 전문가와의 상의가 반드시 필요하며 앞으로 발생위험, 예방 및 치료 방법에 대한 대단위의 연구가 필요하리라 생각 된다.

## 참고문헌

1. Marx RE. Pamidronate (ARELIA) and zoledronate(ZOMETA) induced avascular necrosis of the jaws: a growing epidemic. *J Oral Maxillofac Surg* 2003;61:1115-8.
2. Saad F, Lipton A. Clinical benefits and considerations of bisphosphonate treatment in metastatic bone disease. *Semin Oncol* 2007;34(Suppl 4):S17-S23.
3. Owens G, Jackson R, Lewiecki EM. An integrated approach: bisphosphonate management for the treatment of osteoporosis. *Am J Manag Care* 2007;13(Suppl 11): S290-S308.
4. Diel IJ, Bergner R, Grotz KA. Adverse effects of bisphosphonates: current issues. *J Support Oncol* 2007;5:475-82.
5. Migliorati CA, Casiglia J, Epstein J. Managing the care of patients with bisphosphonate-associated osteonecrosis: an American Academy of Oral Medicine position paper. *J AM Dent Assoc* 2005;136:1658-68.
6. Woo SB, Hellstein JW, Kalmar JR. Systematic review: bisphosphonate and osteonecrosis of the jaws. *Ann Intern Med* 2006;144:753-61.
7. Advisory Task Force on Bisphosphonate-Related Osteonecrosis of the Jaws, American Association of Oral and Maxillofacial Surgeons: American Association of Oral and Maxillofacial Surgeons position paper on bisphosphonate-related osteonecrosis of the jaws. *J Oral Maxillofac Surg* 2007;65:369-76.
8. Khosla S, Burr D, Cauley J. Bisphosphonate-Associated Osteonecrosis of the Jaw: Report of a Task Force of the American Society for Bone and Mineral Research. *J Bone Miner Res* 2007;22:1479-91.
9. Berenson JR, Hillner BE, Kyle RA, American Society of Clinical Oncology clinical practice guidelines: the role of bisphosphonates in multiple myeloma. *Clin Oncol* 2002;20:3719-36.
10. Ruggiero SL, Mehrotra B, Rosenberg TJ. Osteonecrosis of the jaws associated with the use of bisphosphonates : a review of 63 cases. *J Oral Maxillofac Surg*. 2004;62:527-34.
11. Marx RE, Sawatari Y, Fortin M, Brouman V. Bisphosphonate-induced exposed bone (osteonecrosis/osteopetrosis) of the jaws:

- risk factors, recognition, prevention and treatment. *J Oral Maxillofac Surg.* 2005;63:1567-75.
12. Papapoulos SE. Bisphosphonate actions: physical chemistry revisited. *Bone* 2006;38:613-6.
  13. Zavras AI, Zhu S. Bisphosphonates are associated with increased risk for jaw surgery in medical claims data: is it osteonecrosis? *J Oral Maxillofac Surg* 2006;64:917-23.
  14. Rogers MJ, Gordon S, Benford HL. Cellular and molecular mechanism of action of bisphosphonates. *Cancer* 2000; 88(Suppl): 2961-78.
  15. Yarom N, Yahalom R, Shoshani Y. Osteonecrosis of the jaw induced by orally administered bisphosphonates: incidence, clinical features, predisposing factors and treatment outcome. *Osteoporos Int* 2007;18:1363-70.
  16. Marx RE. Oral & intravenous bisphosphonate-induced osteonecrosis of the jaws: History, etiology, prevention, and treatment. 1st ed. Chicago: Quintessence Publishing, 2007.
  17. Lam DK, Sandor GK, Holmes HI. A review of bisphosphonate-associated osteonecrosis of the jaws and its management. *J Can Dent Assoc* 2007;73: 417-22.
  18. Reid IR, Bolland MJ. Is bisphosphonate-associated osteonecrosis of the jaw caused by soft tissue toxicity? *Bone* 2007;41:318-20.
  19. Phal PM, Myall RW, Assael LA. Imaging findings of bisphosphonate-associated osteonecrosis of the jaws. *Am J Neuroradiol* 2007;28:1139-45.
  20. Kwon YD, Yoon BW, Walter C. Bisphosphonate, is it an emerging risk factor in oral surgery? *J Kor Maxillofac Plastic Recon Surg* 2007;29:456-62.
  21. Wilkinson G, Kuo YF, Freeman KJ. Intravenous bisphosphonate therapy and inflammatory conditions or surgery of the jaw: A population-based analysis. *J Natl Cancer Inst* 2007;99:1016-24.
  22. Mavrokokki A, Cheng A, Stein B. Nature and frequency of bisphosphonate-associated osteonecrosis of the jaws in Australia. *J Oral Maxillofac Surg* 2007;65:415-23.
  23. Drexler HC, Risaw W, Konerding MA.: Inhibition of proteasome function induces programmed cell death in proliferating endothelial cells. *FASEB J* 2000;20:4319-23.
  24. Durie BG, Katz M, Crowley J. Osteonecrosis of the jaw and bisphosphonate. *Med* 2005;353:99-102.
  25. Guerrero ME, Jacobs R, Loubele M. State-of-the-art on cone beam CT imaging for preoperative planning of implant placement. *Clin Oral Investig* 2006;10:1-7.
  26. Schulze D, Blessmann M, Pohlenz P. Diagnostic criteria for the detection of mandibular osteomyelitis using cone-beam computed tomography. *Dentomaxillofac Radiol* 2006;35:232-5.
  27. Wutzl A, Eisenmenger G, Hoffmann M. Osteonecrosis of the jaws and bisphosphonate treatment in cancer patients. *Wien Klin Wochenschr* 2006;118:473-8.
  28. Rizzoli R, Pierre D, Burlet NS. Review: Osteonecrosis of the jaw and bisphosphonate treatment for osteoporosis. *Bone* 2008;42: 841-7.
  29. Chhoeu AH, Siegel D, Landesberg R, Althoff M. A case series of hyperbaric oxygen treatment for non-radiation induced osteonecrosis of the jaw. *J Oral Maxillofac Surg.* 2006;64(Sup):80-1.